Masszív submacularis vérzés és vérzéses chorioidea-ablatio intravitreális anti-VEGF-injekciót követően

Miru Dorottya dr., Sohajda Zoltán dr.

Debreceni Egyetem Klinikai Központ, Egynapos Szemészeti Központ, Debrecen (Központvezető: Dr Sohajda Zoltán c. egyetemi docens)

Nedves típusú időskori makuladegeneráció talaján kialakult submacularis vérzés egy rossz prognózisú körkép, amelynek kezelésére jelenleg nincs „goldstandard"nak számítható eszköz. A szerzők körben alkalmazott intravitreális VEGF-gátló-kezelés biztonságprofilja ismert, ugyanakkor szisztémás antitrombotikus terápia mellett, szokatlan mellékhatások is jelentkezhetnek. Ritka szövődményként ismertetünk egy masszív submacularis vérzés, chorioidea-ablatio és üvegtesti vérzés képében jelentkező komplex esetet, amely nedves típusú időskori makuladegeneráció miatt indított intravitreális VEGF-gátló-kezelés után alakult ki.

Massive submacular haemorrhage and suprachoroidal haemorrhage after the administration of an intravitreal anti-VEGF injection

Submacular haemorrhage arising secondary to neovascular age-related macular degeneration has a poor prognosis and currently no "gold standard" treatment. Intravitreal injections of anti-vascular endothelial growth factor (VEGF) agents are widely used, their safety profile is well-known, but at the same time, they can be associated with devastating ocular complications for patients on systemic antithrombotic therapy. We report a case of massive submacular, suprachoroidal, and vitreous haemorrhage after an intravitreal anti-VEGF injection in a patient with exudative age-related macular degeneration.

Kulcsszavak: submacularis vérzés, chorioidea-ablatio, makuladegeneráció
Keywords: submacular; suprachoroidal haemorrhage, macular degeneration

Bevezetés

Submacularis vérzés során a vér a makula területére lokalizálódva, a neuroszenzoros retina és az RPE (retinal pigment epithelium) rétegei között jelenik meg, míg sub-RPE esetében a retinális pigmentepithel alatt; leggyakrabban nedves típusú AMD (age-related macular degeneration) szövődményeként. A vér önmagában gátat jelent a retina és a chorioidea közötti tápanyag és oxigéntranszportnak, ugyanakkor a bomlástermékeinek megjelenő vas és hemosziderin a retina sejtjeit direkt károsítják (15), az általuk kiváltott toxikus hatás már 24 órával a vérzés megjelenése után megmutatkozik (6). A fibrinháló kialakulásával és zsugorodásával a külső retina sejtjei tovább károsodnak (18). A kórfolyamat természetes lefolyása során kialakuló hegesedés végül súlyos látásromlást eredményez, a vér spontán felszívódásával a látásélesség általában nem javul, ezért az azonnali terápiás beavatkozás alapvető. A kezelési lehetőségek között szerepel intravitreális expanzív gáz injektálása (SF_6; kén-hexafluorid, C_3F_8; oktafluor-propán) a vérzés elmozdítására, akár szöveti plazminogén-aktivátor (tPA: tissue plasminogen activator) intravitreális alkalmazásával kombinálva, ami tekinthetők. Szemészeti rizikót a glaukóma, a magas szemnyomás, az aphakia, a tengelymyopia és az intraocularis gyulladások jelentenek. Ezek a faktorok szinén a cilíris artériák integritását gyengítik (4). A különböző okokból elindított Valsalva-manőverek, azaz a zárt glottis mellett történő kényszerű kilégzések is fokozott érfali stresszt eredményeznek, az episcleralis vénás nyomás növelését, valamint a vénás visszaáramlás csökkentésével (5).

Esetbemutatás

Egy 84 éves nőbeteg esetét ismertetjük, akinek a szemészeti anamnézisből kiemelhető a bal szem gyermekkorban lezajlott chorioretinitises gyulladása. A beteg a jobb szemén hirtelen kialakult látásélesség-csökkenés és centrális scotoma panaszaival jelentkezett. Az elvégzett vizsgálatok alapján a jobb szem legjobb korrigált látásélessége 0,15, a bal szemé 0,06, ami 20/70-ben, egy korábbi ambulanslap szerint mégis 1,0 és 0,09 volt. Az intraocularis nyomás applanációs tonométerrel 18/18 Hgmm-nek adódott, réslámpás vizsgálattal mindkét oldalon phacosclerosis, egyebekben pl elülső segmentum mutatkozott. Fundoszkópiával végzett biomikroszkópos szemtükrözés során a funduson pl papillák, szklerotikus erek, a jobb oldalon elődomboroló makula, a centrumban sárgásszürke membrán, körülötte subretinalis vérzés, makulaszerte drusenek és pigmentegyenetlenség, míg bal oldalon, a papillomacularis köteg és a makula területén inveterált chorioretinitises gócok volt látható. Macula OCT- (optikai koherencia tomográfia) vizsgálat során a jobb oldalon jelentős centrális retinalis vastagásgfokozódás (448 mikron), kiterjedt, multilobulált, inhomogén denzitású pigmentepithelium leválás, amely környezetében subretinalis folyadék ábrázolódott (1. ábra). Bal oldalon makulaszene kiterjedt RPE-egyenetlenség: pigmentepithel-sorvadás és hipertrófia jelenvel, valamint fotoreceptorréteg-atrófia mutatkozott.

A beteg jelentősebb általános megbetegedései között hipertónia, angina pectoris szindróma, nagyzirkulatek degeneratív elváltozásai és a 2021 júliusában core biopsziával igazolt jobb oldali rosszindulatú emlődaganat szerepelt, utóbbit szövettan vizsgálat eredménye is alátámasztott, mint carcinoma lobulare mammae. További onkológiai kivizsgálások és a 2022 októberében készült mellkasi és hasi CT alapján többek között tumor ventriculi – lokoregionális limfatikus disszeminációi lehetőségével –, ascites és generalizált artterioszklerózis került leírásra. A beteg az onkológiai kezeléstől elzárkózott, egyedül hormonterápia – Arilla (anasztrozol) – szedését vállalta. Ezenfelül thrombocytagátló, vérnyomáscsökkentő és protonpumpagátló-kezelésben is részesült.

A jobb szemet érintő, fent részletezett elváltozást exsudatív AMD-nek vélelmezve a centrális makuláris vastagságot figyelembe véve intravitreális anti-VEGF-kezelést indítottunk. Két napral az utánunk jövő megjelenést követően, betegünk a pars planán keresztül, az intravitreális Avastin (0,05 ml bevacizumab) injekciót szövődménytesen megkapta, a kezelés után a szemnyomás kompenzált volt, a chorioretinalis réteg körben fekült, a beteg jó általános állapotban távozott.

A beavatkozást követő héten a beteg súlyosodó látásromlás panszával érkezett ambulanciánkra, az elvégzett vizsgálatok alapján a jobb szem látásélessége kézmozgás látásra csökkent, a fundoson a centrumot is érintő, attól temporál és lefelé futó vérzés, a makula körüli (2 papillányi területtel meghaladó) subretinalis vérzés ábrázolódott. Ellátásként C-vitamin és Dicynon (etamsylát) tartós alkalmazását javasoltuk.

Egy hónappal az intravitreális injekció beadása után, a kontrollvizsgálatokon a szemfenék látásélessége és fényérzése csökkent, a szem fájdalmatlan volt, az üvegtesten maszszív gomolygó sanguis jelent meg, a fundust érdemben nem lehetett megvizsgálni. Ultrahang B-képen üvegtesti vérzésnek és a hátsó pólus leválásának, valamint a chorioidea-ablationak megfelelő elváltozás ábrázolódott; azaz az üvegtesti gélben tömeges, mobilis, pontszerű, homogén echogenitású szerkezet, utóbbit szövettan vizsgálat eredménye is alátámasztott, mint carcinoma lobulare mammae. További onkológiai kivizsgálások és a 2022 októberében készült mellkasi és hasi CT alapján többek között tumor ventriculi – lokoregionális limfatikus disszeminációi lehetőségével –, ascites és generalizált artterioszklerózis került leírásra. A beteg az onkológiai



1. ábra: OCT (optikai koherencia tomográfia) kép a jobb oldali makulából a panaszok jelentkezésekor; amelyen subfovealis fibrovaszkuláris pigmentepithelium leválás és subretinalis folyadék ábrázolódik

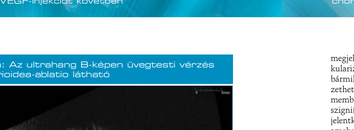

2. ábra: Az ultrahang B-képen üvegtesti vérzés és chorioidea-ablatio látható

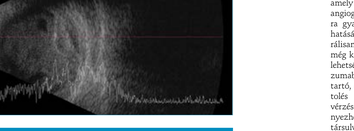

3. ábra: Posztoperatív fundusfotó kiterjedt subretinalis vérzéssel

Megbeszélés

A retinalis neovaszkularizációval járó megbetegedések kezelésének elterjedt módja az intravitreális injekció formájában alkalmazott VEGF-gátló-kezelés. A beavatkozás során a szemgolyóba, azaz az átlatmalan subconjunctivális vérzés- tól a retinaleválásig és az endophthalmitisig terjedhet.

Az anti-VEGF-kezelést követő submacularis vérzés kialakulása, fokozódása ismert jelenség, azonban a nedves típusú AMD természetes kórfolyása miatt, kifejezetten nehéz direkt összefüggést találni az intravitreális injekció és a vérzés megjelenése között, hiszen a vaszkularizációs membrán önmagában bármikor subretinalis vérzéshez vezethet. Ugyanakkor nagy, ókkult membránok esetében (≥ 15 mm²) szignifikánsan nagyobb számban jelentkezett ez a szövődmény (7), amely kapcsolatba hozható azt angiogenesztikus faktorok membrána gyakorolt fokozott kontrakciós hatásával (7, 13), ami egy strukturálta trakciós erő hatására, de FVD (posterior vitreous detachment) indukálásával is (3). Esetünkben az üvegtesti vérzés jóval az injekció beadását követő néhány jelentkezett, traumás esemény hiányában, így a feltételezhető mechanizmus sokkal inkább a chorioideális neovaszkularizáció membránból fakadó üvegtesti vérzés irányába mutat, ami a retina mikroerőlüsének keresztülj, ügynevezett áttöréses vérzés képződésére, amelyet a szem fájdalmas eseményként. Submacularis vérzés jelenlétében az intravitreális kezelést követő áttöréses üvegtesti vérzés kialakulásának kockázata lényegesen a nagy kiterjedésű (2 PD-nél nagyobb területű) submacularis vérzés, PCV- (polypoidealis chorioidealis vascuopathia) altípus, azonban az antikoaguláns terápia, mint független rizikófaktor kifejezetten ellentmondásos tényezőként szerepel a szakirodalomban (17, 8).

Következtetés

Bár a betegünk thrombocytagátló kezelésben részesült az ANCHOR (2) és a MARINA (14) majd a későbbi tanulmányok (11, 12) sem erősítették meg, hogy az antitrombotikus kezelés nagyobb kockázatot jelent a VEGF-gátló-kezelés következtében jelentkező intravitreális vérzések kialakulásában. Ennek alapján nem merült fel a kezelés idején a thrombocytagátló terápia felfüggesztése, amelyet az alapbetegségből származó kockázat–haszon mérlegelése sem indokolt. Ugyanakkor szisztémás hajlamosító tényezőként a magasvérnyomás-betegség, az előrehaladott életkor és a generalizált arterioszklerózis betegünknél halmozottan fennállták, amelyek az érfal strukturális gyengülésén keresztül fokozott kockázat jelenthettek, mind a submacularis mind a chorioidea-ablatio vonatkozásában. Esetünk jól mutatja, hogy az első vonalban alkalmazott terápiás eszköz megválasztásánál a fennálló szisztémás rizikófaktorokat ugyanolyan körültekintőnek kell értékelni, mint az ocularis tényezőket – akárcsak a centrális makuláris vastagságot. Az események sorozata rámutat, hogy egy alapvetően biztonságos terápiás eszköz esetén, a halmozott vaszkuláris kockázati tényezők szokatlan és súlyos intraocularis vérzéses szövődményekhez vezethetnek, amit eddig az irodalomban nem, vagy csak elvétve jeleztek. Az azonnali intravitreális VEGF-gátló-kezelés elindításával, vérzéscsillapító gyógyszerekkel, majd a sürgősséggel elvégzett pars plana vitrectomiával szées spektrumon, általánosan elfogadott terápiás módszereket alkalmaztunk. Sajnálatos körülmény, hogy betegünk további kontrollvizsgálatokon nem jelent meg, ezért a szövődmények eredményeit átfogóan nem tudjuk értékelni. Ettől függetlenül esetünk diákutikus, elemzése és a gondolatmenet továbbvitelére érdemes.

Nyilatkozat

A szerzők kijelentik, hogy esetismertető közleményükhöz megírásával kapcsolatban nem áll fenn velük szemben pénzügyi vagy egyéb tényezőn összeütközés, összférhetetlenség ok, amely befolyásolhatja a közleményben bemutatott eredményeket, az abból levont következtetéseket vagy azok értelmezését.

Irodalom

1. Brouzas D, Koutsandrea C, Moschos M, Papadimitriou S, Ladas I, Apostolopoulos M. Massive choroidal hemorrhage after intravitreal administration of bevacizumab (Avastin) for AMD followed by controlateral sympathetic ophthalmia. Clin Ophthalmol 2009; 3: 457–9. https://doi.org/10.2147/opth.s4641. Epub 2009 Aug 20
2. Brown DM, Michels M, Kaiser PK, Heier JS, Sy JP, Ianchulev T, ANCHOR Study Group. Ranibizumab versus verteporfin photodynamic therapy for neovascular age-related macular degeneration: Two-year results of the ANCHOR study. Ophthalmology 2009 Jan; 116(1): 57–65.e5. https://doi.org/10.1016/j.ophtha.2008.10.018
3. Brown KR, Yannuzzi NA, Smith WE, Sorenson JA, Fekrat S, Yannuzzi NA, Berrocal AM, Haddock LJ, Schwartz SG, Lee WW, Sridhar J, Wu DM, Flynn HW Jr, Townsend JH. Rhegmatogenous Retinal Detachment after Intravitreal Injection. Ophthalmol Retina 2021 Feb; 5(2): 178–183. Epub 2020 Jul 14. https://doi.org/10.1016/j.oret.2020.07.007
4. Chu TG, Green RL. Suprachoroidal hemorrhage. Surv Ophthalmol 1999 May–Jun; 43(6): 471–86. https://doi.org/10.1016/s0039-6257(99)00027-5
5. Foo R, Tsai A, Lim L. Management of suprachoroidal hemorrhage. American Academy of Ophthalmology Web site. https://www.aao.org/eyenet/article/management-of-suprachoroidal-hemorrhage.
6. Glatt H, Machemer R. Experimental subretinal hemorrhage in rabbits. Am J Ophthalmol 1982 Dec; 94(6): 762–73. https://doi.org/10.1016/0002-9394(82)90301-4
7. Goverdhan SV, Lochhead J. Submacular haemorrhages after intravitreal bevacizumab for large occult chorioidal neovascularisation in age-related macular degeneration. Br J Ophthalmol 2008 Feb; 92(2): 210–2. https://doi.org/10.1136/bjo.2007.127902
8. Hasegawa T, Otani A, Sasahara M, Gotoh N, Oota S, Tamura H, Yamashiro K, Tsujikawa A, Yoshimura N. Prognostic factors of vitreous hemorrhage secondary to exudative age-related macular degeneration. Am J Ophthalmol 2010 Feb; 149(2): 322–329.e1. PMID: 20100357. https://doi.org/10.1016/j.ajo.2009.09.012.
9. Iguchi Y, Ito Y, Kikuchi M, Ishikawa K, Oshima H, Tatsuya H, Terasaki H. Seasonal variations of acute massive submacular haemorrhage associated with age-related macular degeneration. Br J Ophthalmol 2006 Oct; 90(10): 1256–8. https://doi.org/10.1136/bjo.2006.093259
10. Jones RK, Khan IJ, Habal S. Suprachoroidal haemorrhage following intravitreal injection. Postgrad Med J 2017 Jan; 93(1055): 56. Epub 2016 Jul 25. https://doi.org/10.1136/postgradmedj-2016-134144.
11. Loukopoulos V, Meier C, Gerding H. Hemorrhagic complications after intravitreal injections of ranibizumab in patients under coumarin-type anticoagulation. Klin Monatl Augenheilkd 2010 Apr; 227(4): 293–31. Epub 2010 Apr 20. https://doi.org/10.1055/s-0029-1245225
12. Mason JO 3rd, Frederick PA, Nemkin MD, White MF Jr, Feist RM, Thornley ML, Albert MA Jr. Incidence of hemorrhagic complications after intravitreal bevacizumab (Avastin) or ranibizumab (Lucentis) injections on systemically anticoagulated patients. Retina 2010 Oct; 30(8): 1386–9. https://doi.org/10.1097/IAE.0b013e3181e09739
13. Martinez-Navarrete M, Beserque M, Fabre-Aymard C, Nikaghbal A, Hashemi M, Parvaresh MM. Intravitreal injection of 2.5 mg versus 1.25 mg bevacizumab (Avastin) for treatment of CNV associated with AMD. Retina 2009 Mar–Apr; 29(3): 318–24. https://doi.org/10.1097/IAE.0b013e3181984f8e
14. Rosenfeld PJ, Brown DM, Heier JS, Boyer DS, Kaiser PK, Chung CY, Kim RY; MARINA Study Group. Ranibizumab for neovascular age-related macular degeneration. N Engl J Med 2006 Oct 5; 355(14): 1419–31. https://doi.org/10.1056/NEJMoa062441
15. Sanders D, Peyman GA, Fishman G, Fishman G, Vichek J, Korey M. The toxicity of intravitreal whole blood and hemoglobin. Albrecht Von Graefes Arch Klin Exp Ophthalmol 1975 Dec 4; 197(3): 255–67. https://doi.org/10.1007/BF00410870
16. Shin JY, Lee JM, Byeon SH. Anti-vascular endothelial growth factor with or without pneumatic displacement for submacular hemorrhage. Am J Ophthalmol 2015 May; 159(5): 904–14.e1. Epub 2015 Jan 28. https://doi.org/10.1016/j.ajo.2015.01.024.
17. Shin YI, Sung JY, Sagong M, Lee YH, Jo YJ, Kim JY. Risk factors for breakthrough vitreous hemorrhage after intravitreal anti-VEGF injection in age-related macular degeneration with submacular hemorrhage. Sci Rep 2019 Jul 12; 811: 10560. https://doi.org/10.1038/s41598-018-28938-1
18. Toth CA, Morse LS, Hjelmeland LM, Landers MB 3rd. Fibrin directs early retinal damage after experimental subretinal hemorrhage. Arch Ophthalmol 1991 May; 109(5): 723–9. https://doi.org/10.1001/archopht.1991.01080050139046
19. Wolter JR, Gerhold M. Chlorhexidine diffusion as precursor of suprachoroidal hemorrhage: a pathologic study. Ophthalmic Surg 1988 May; 19(5): 344–9.

Levelezési cím: Dr Miru Dorottya, 4031 Debrecen, Bartók Béla út 2–26.
E-mail: mirudorottya@med.unideb.hu

Kézirat beérkezése: 2023. 8. 13. Közlésre elfogadva: 2023. 10. 13.

Alapítvány a Tudományos Szemészetért
6720 Szeged, Korányi fasor 10–11.

Az alapítvány célja a szemészeti biokémia illetve retinakutatás terén kifejtett tudományos tevékenység segítése, további eredmények elérésének ösztönzése továbbá a tudományos eredményt elért orvosok és kutatók elismerése pénzjutalommal és emléklappal.
Az alapítvány nyitott, a csatlakozók vagyoni hozzájárulásukkal, támogathatják az alapítványt.
A díjra pályázni lehet biokémiai vagy szemészeti eszközfejlesztés, illetve retinakutatás alapján készített, az elmúlt évben megjelent magyar vagy idegen nyelven publikált tudományos dolgozattal.
A pályázó a pályázati határidő lejártakor nem lehet több 35 évesnél.
A beérkező pályázatokat a Kuratórium elbírálja és 2024-ben 2 díjat osztott ki:
szemészeti (retinakutatási) és biokémiai témában.
A díjakat és az okleveleket a Magyar Szemorvostársaság Kongresszusán adjuk át.

A pályázatok beadási határideje 2024. április 30. az SZTE ÁOK Szemészeti Klinika Dr. Sohár Nicolette címére: 6720 Szeged, Korányi fasor 10–11. Szeged, 2023. 11. 20.

Dr. Sohár Nicolette
az Alapítvány a Tudományos Szemészetért Kuratórium elnöke