

Első hazai eredmények az AcrySof Vivity IQ EDoF műlencsével

VÁMOSI PÉTER DR.¹, ELEKES ÁGNES DR.¹, VOGT GÁBOR DR.², FILKORN TAMÁS DR.³,
TSORBATZOGLOU ALEXIS DR.⁴, PERÉNYI KRISTÓF DR.⁵, TÓTH ÉVA DR.⁵,
BÁTOR GYÖRGY DR.⁶, NÉMETH GÁBOR DR.⁷

¹Péterfy Sándor Utcai Kórház Rendelőintézet, Budapest
(Osztályvezető főorvos: Dr. Vámosi Péter c. egyetemi docens)

²Magyar Honvédség Egészségügyi Központ, Budapest
(Osztályvezető főorvos: Dr. Vogt Gábor)

³New Eye Lézerszemészet, Sopron (Intézetvezető: Dr. Filkorn Tamás)

⁴Szabolcs-Szatmár-Bereg Vármegyei Kórházak és Egyetemi Oktatókórház,
Nyíregyháza (Osztályvezető főorvos: Dr. Tsorbatzoglou Alexis)

⁵Saint James Szemészeti Központ, Budapest (Igazgató: Dr. Perényi Kristóf)

⁶Vas Vármegyei Markusovszky Egyetemi Oktatókórház, Szombathely
(Osztályvezető főorvos: Dr. Bátor György)

⁷Miskolci Egyetem, Egészségtudományi Kar, Alkalmazott Egészségtudományok
Intézete, Miskolc (Dékán: Dr. Kiss-Tóth Emőke főiskolai tanár)

Célkitűzés: Felmérni AcrySof Vivity IQ (Alcon) megnyújtott mélységélességű (EDoF) műlencse binokuláris implantációját követően a betegek látásteljesítményét és a diszfotopsziás panaszokat.

Módszer: Prospektív multicentrikus vizsgálat során preoperatív, 1 napos, 1 hetes, 1 és 3 hónapos kontroll során rögzítettük a távoli nyers (UDVA) és korrigált vízust (CDVA). Az 1 hetes, 1 és 3 hónapos kontrollkor ezentúl felvettük 66 cm-ről, illetve 40 cm-ről a nyers intermedier vízust (UIVA), és a nyers közeli vízust (UNVA), rögzítettük a pozitív és negatív diszfotopsziás panaszokat. A második szem 1 hónapos kontrolljakor igény szerint szemüveget rendeltünk. A 3 hónapos kontrollkor a fentiekén kívül felvettük a binokuláris UDVA-t, UIVA-t és UNVA-t is, valamint rákérdeztük a betegek szemüveg-viselési szokásaira.

Eredmények: 48 beteg 96 szemét vizsgáltuk. A preoperatív UDVA 0,35 ($\pm 0,25$)-ről 0,87 ($\pm 0,19$)-ra, a CDVA 0,62 ($\pm 0,33$)-ról 0,96 ($\pm 0,10$)-ra javult szignifikánsan az 1 hetes kontrollra ($P < 0,001$), majd nem szignifikáns mértékben tovább javult az 1- és 3 hónapos kontrollkor. Az UIVA 0,7, az UNVA pedig 0,6 körül volt az 1 hetes kontrollkor, amely értékek ezt követően lényegesen már nem változtak. A binokuláris vízusok minden távolságban kismértékben meghaladták a monokuláris értékeket. A spontán, valamint rákérdezésre említett pozitív és negatív diszfotopsziás panaszok a 3. hónapra lecsökkentek és egyetlen betegnél sem okoztak tűrhetetlen panaszt. Szemüveget távolra a betegek 85%-a, munkatávolságra 94%-a, olvasótávolságra 46%-a egyáltalán nem viselt a műtét óta.

Következtetés: A Vivity IQ refraktív EDoF-műlencsével kifejezetten jók az első tapasztalataink. Betegeink nagy része jó távoli, kitűnő intermedier és használható közeli vízussal bírt, elhanyagolható diszfotopsziás panaszok mellett.

KULCSSZAVAK

phacoemulsificatio, presbyopia korrekció, megnyújtott mélységélesség, Vivity IQ, diszfotopszia

First results with AcrySof Vivity IQ EDoF IOL in Hungary

Purpose: To assess the visual performance and symptoms of dysphotopsia of patients underwent bilateral implantation of AcrySof Vivity IQ (Alcon) extended depth of focus (EDoF) intraocular lens.

Method: In this prospective multicentric study uncorrected (UDVA) and corrected distance visual acuity (CDVA) was measured preoperatively, 1 week, 1 month and 3 months postoperatively. Hereafter uncorrected intermediate visual acuity (UIVA), and uncorrected near visual acuity (UNVA) was tested from 66 cm and 40 cm, respectively, symptoms of positive and negative dysphotopsia was recorded 1 month and 3 months postoperatively. At the 1-month follow-up of the second eye, glasses were ordered on request. In addition to the above binocular UDVA, UIVA, UNVA and glass-wearing was tested at the 3-months-control.

Results: Ninety-six eyes of 48 patients were involved. Preoperative UDVA improved significantly from 0.35 (± 0.25) to 0.87 (± 0.19), and CDVA from 0.62 (± 0.33) to 0.96 (± 0.10) at 1 week ($P < 0.001$), and then not significantly at 1- and 3 months. UIVA was around 0.7, while UNVA around 0.6 at 1 week, and did not change significantly after that. Binocular visual acuities exceeded slightly the monocular values in all distances. Spontaneous and forced positive and negative dysphotopsia symptoms decreased at 3 months and did not cause unbearable problems at any patients. For fare 85-, for intermediate 94-, and for reading distance 46% of the patients did not wear glasses at all since the surgery.

Conclusion: Our first experience is specifically good with the Vivity IQ refractive EDoF intraocular lens. This lens provided most patients with good distance, excellent intermediate, and functional near vision, with low reported dysphotopsia symptoms.

KEYWORDS

phacoemulsification, presbyopia correction, extended depth of focus, Vivity IQ, dysphotopsia

Bevezetés

Az emberiség egyik régi törekvése, hogy valamilyen módon helyreállítsa az emberi szem idősorban csökkenő, majd megszűnő akkomodációját. Az első jól használható olvasószemüveget az angol *Francis Bacon* ferencesrendi szerzetes tervezte meg a 13. században, és olasz üvegcsiszoló mesterek készítették el a korabeli Velencében (16). A bifokális szemüveget a pennsylvaniai polihisztor feltaláló, *Benjamin Franklin* alkotta meg a 18. század végén (14), az első jól hordható multifokális szemüveglencse, a Varilux pedig csak a 20. század közepén jelent meg a piacon (15). Sikeres monovision kontaktlencse-illesztésről elsőként *Westsmith* számolt be 1958-ban (26), majd a 60-as évek elején megjelentek az első bifokális kontaktlencsék. A pontos műlencsetervezés gyerekcipőben járt még ekkor, és minden bizonnyal ezzel magyarázható, hogy tervezett monovision műlencse-korrekcióról csak 1984-ben jelent meg az első közlemény (5). *Nowak és munkatársai* 1991-ben számoltak be az első diffraktív bifokális műlencsével,

a 815LE-vel (3M; Maplewood, MN USA) nyert tapasztalataikról. Ez a műlencse kétségtelenül sokat javított a kataraktaműtét utáni szemüveg-függetlenségen, de meglehetősen sok nemkívánatos optika műterméket produkált (18), amelyeket később pozitív diszfotopsziaként definiált az idevonatkozó szakirodalom (23). Az első valóban jól használható bifokális műlencse az Array MPC-25NB (AMO; Groningen, Hollandia) refraktív technológiájú műlencse volt, ami mintegy 10 évig számított a bifokális műlencsék aranystandardjának (17). Egészen addig volt ez így, amíg meg nem jelent a piacon a AcrySof ReSTOR (Alcon; Fort Worth, TX USA) diffraktív technológiájú bifokális műlencse, és vált hosszú időre viszonyítási alappá (4). A 21. század második évtizedétől a számítógép, majd az okostelefon-használat rohamos terjedésével egyre nagyobb igény mutatkozott a műlencse intermedier fókusztávolságának erősítésére, és megjelentek a piacon a trifokális műlencsék, amelyek a bifokális műlencsénél lényegesen erősebb intermedier fókusztávolság-

gal bírtak (27). Bár a nagy műlencsegyártó cégek mindent elkövettek, hogy csökkentsék a trifokális műlencsék implantációja után jelentkező két nemkívánatos mellékhatást, a pozitív diszfotopsziát és a kontrasztérzékenység-csökkenést, ezek teljes mértékű kiküszöbölése a „klasszikus” refraktív és diffraktív technológiák alkalmazásával egy ponton túl már nem volt lehetséges. Nem véletlen tehát, hogy helyet követelt magának a piacon egy új technológia, az EDoF (extended depth of focus) műlencsék csoportja, amelyeket magyarul megnyújtott mélységélességű vagy megnyújtott fókuszu műlencséknek nevezhetünk. A magyar szakmai köznyelvbe az EDoF megnevezés ment át, ezért az egyszerűség kedvéért a továbbiakban ezt használjuk. A különböző elven működő EDoF-műlencséktől azt várjuk el, hogy jó távoli és intermedier vízus mellett elfogadható közeli vízust produkáljanak, és ugyanakkor ne jelentkezzenek a trifokális lencsékre jellemző pozitív diszfotopsziás panaszok. Az Amerikai Nemzeti Standard Intézet (ANSI) megalkotta ezen műlencsék

1. táblázat: Az EDoF-műlencsék definíciója az ANSI szerint

1. Egy hasonló monofokális műlencsénél statisztikailag jobb fotópiás monokuláris távolra korrigált intermedier vízus 66 cm-ről
2. Egy hasonló monofokális műlencsénél legalább 0,5 D-val szélesebb fotópiás monokuláris defokusz görbe 0,2 logMAR (Snellen 20/32) látásélesség küszöb felett
3. Átlagosan legalább 0,2 logMAR fotópiás monokuláris távolra korrigált intermedier vízus 66 cm-ről
4. Átlagosan a fotópiás monokuláris távoli korrigált vízus statisztikailag nem rosszabb, mint a kontrollként használt műlencsée 0,1 logMAR vízus tartomány felett

pontos definícióját (2) (1. táblázat), amelyet ma a szerzők többsége elfogad és alkalmaz. Az EDoF-műlencsék némi egyszerűsítéssel három fő csoportba sorolhatók.

- Kronológiailag az első a szűk apertúrás monofokális műlencsék csoportja, amelybe egy említésre méltó műlencse, az IC-8 IOL (AcuFocus; Irvine, CA USA) tartozik (6).
- A második csoport az alacsony addíciójú diffraktív műlencsék csoportja, amelynek első képviselője a Symphony-műlencse (AMO; Groningen, Hollandia, később Johnson & Johnson Vision, Santa Ana, CA) volt (25).
- A harmadik, és jelen pillanatban talán legígéretesebb csoport a refraktív vagy másnéven hullámfront formált EDoF-műlencsék csoportja. Ebben a csoportban az AcrySof IQ Vivity (Alcon; Fort Worth, TX USA) jelent meg elsőként a piacon (8), és jelenleg is ez a világszerte legnagyobb számban implantált refraktív EDoF-műlencse. A refraktív EDoF-csoportba tartozik még az ELON (Medicontur; Orvostechnikai Kft., Zsámbék, Magyarország) és a LuxSmart (Bausch & Lomb; Bridgewater, NJ, USA) műlencse is.

Jelen közleményünkben az első magyarországi multicentrikus AcrySof IQ Vivity-vizsgálat eredményeit ismertetjük.

Beteg és módszer

A prospektív multicentrikus vizsgálatban a következő egészségügyi

ellátóhelyek vettek részt: Szabolcs Szatmár Bereg Megyei Kórházak és Egyetemi Oktatókórház, Nyíregyháza; New Eye Lézerszemészet, Sopron; Borsod-Abaúj-Zemplén Megyei Központi Kórház és Egyetemi Oktatókórház, Miskolc; Saint James Szemészeti Központ, Budapest; Vas Vármegyei Markusovszky Egyetemi Oktatókórház, Szombathely; Magyar Honvédség Egészségügyi Központ, Budapest; Péterfy Sándor Utcai Kórház Rendelőintézet, Budapest. A vizsgálat célja az AcrySof IQ Vivity refraktív EDoF-műlencse látásteljesítményének és az esetleges nemkívánatos fényjelenségeknek a tesztelése volt az első 3 posztoperatív hónapban. A Vivity-műlencse aszférikus elülső felszínének aszfericitása $-0,2 \mu\text{m}$. A gyártó által „wavefront shaping” technológiát alkalmazó műlencse centrális 2,2 mm-es területén a felszínből platoszerűen kiemelkedő $1 \mu\text{m}$ -es terület lett kialakítva, és ezen centrális zónán belül finom görbületváltozás van (data on file), amely a hullámfrontot módosítva éri el a fókuszpont bizonyos fokú megnyújtását. A műlencse makroszkóposan nem különbözik a monofokális AcrySof IQ lencsétől, réslámpás vizsgálattal vagy operáló mikroszkóp alatt azonban látszik az elülső felszín finom centrális domborulatváltozása.

A vizsgálatba való beválogatás kritériumai a következők voltak:

- legalább 30 éves életkor;
- 1,0 várható távoli korrigált látásélesség mindkét szemben;
- időskori katarakta vagy refraktív lencsecsere miatt mindkét

szemen elvégezhető szürkehályog-műtét;

- normális vagy kompenzált szemnyomás.

A következő kizárási kritériumokat vettük figyelembe:

- egy- vagy kétoldali amblyopia;
- $-6,0$ D-t vagy $+4,0$ D-t meghaladó szférikus ekvivalensű preoperatív fénytörési hiba;
- $\geq 1,0$ D preoperatív cornealis asztigmia;
- korábbi keratorefraktív vagy szemmegnyitó műtét;
- korábbi perforáló sérülés;
- korábbi vagy fennálló súlyos corneabetegség, ami kérdésessé teszi a posztoperatív 1,0 távoli vízust;
- közepesen súlyos vagy súlyos glaukóma;
- közepesen súlyos vagy súlyos szemfelszín betegség;
- szemfenéki nagyér-katasztrófa utáni állapot;
- makulát is érintő diabéteszes retinopathia;
- AREDS 3. vagy 4. stádiumú non-exsudatív időskori makuladegeneráció;
- exsudatív időskori makuladegeneráció.

Vizsgáló módszerek

Preoperatív autokeratorefraktometriát (AKR) végeztünk, felvettük a távoli nyers (UDVA) és korrigált vízust (CDVA), megmértük a szemnyomást, és réslámpás biomikroszkópiával komplett elülső és hátsó szegmentvizsgálat történt. Optikai biometriával 119,2 A-konstanst használva a posztoperatív refrakciót $0,0$ D és $-0,30$ D közé terveztük, és rögzítettük a várható posztoperatív refraktív eltérést. Standard phacoemulsificatiót végeztünk Vivity műlencse-implantációval. Szövődmény nélküli műtét jöhetett csak szóba, az elülső toknak körben takarnia kellett a műlencse peremét. A második szem műtétjét lehetőleg 4 héttel az első szem műtétje utánra időzítettük.

Az 1 napos kontroll alkalmával AKR-t végeztünk, felvettük az UDVA-t, a CDVA-t, valamint

2. táblázat: A diszfotopsziák kérdései

Pozitív diszfotopszia

- Pontszerű fényforrás körül lát-e sugárkoszorút, glóriát?
- Éjjeli vezetésnél zavarja-e a szembejövő autó fénye?
- Oldalról való megvilágítás esetén lát-e zavaró fényjelenséget?

Negatív diszfotopszia:

- Nappali fényben halánték felől lát-e sötét sávot, vagy lebegő-reszkető fényjelenséget?
- Ha látja a sötét sávot, az halánték felé tekintve eltűnik-e, illetve az orr felé tekintve kiszélesedik-e?

3. táblázat: Szemüveg-viselési szokások vizsgálata

Távolra milyen gyakran visel szemüveget? Soha/ritkán/az idő 50%-ában mindig

Munkatávolságban (asztali számítógép, barkácsolás, főzés, kártyázás) milyen gyakran visel szemüveget? Soha/ritkán/az idő 50%-ában mindig

Olvashoz, mobilozáshoz milyen gyakran visel szemüveget? Soha/ritkán/az idő 50%-ában mindig

szemnyomásmérés és réslámpás vizsgálat történt. Az 1 hetes és 1 hónapos kontrollkor a fenti vizsgálatok mellett felvettük a nyers intermedier vízust (UIVA), és a nyers közeli vízust (UNVA) is. Az UIVA-t 66 cm-ről, UNVA-t 40 cm-ről vizsgáltuk. Rögzítettük a spontán említett pozitív vagy negatív diszfotopsziás panaszokat, majd ilyen irányú célzott kérdéseket intéztünk a beteghez. A pozitív és negatív diszfotopsziás kérdéssort a **2. táblázat** tartalmazza. A második szem 1 hónapos kontrolljakor igény szerint szemüveget rendelünk. Igyekeztünk olyan szemüveget írni, ami munkatávolságra és közelre egyaránt elfogadható volt a betegnek. A 3 hónapos kontrollkor AKR, szemnyomásmérés és réslámpás biomikroszkópia történt, felvettük mindkét szemén az UDVA-t, a CDVA-t, az UIVA-t és az UNVA-t, valamint az UDVA-t, az UIVA-t és a UNVA-t binokulárisan is meghatároztuk. Rögzítettük az esetlegesen fennálló pozitív vagy negatív diszfotopsziás tüneteket, és kikérdeztük a beteget a szemüvegviselési szokásokat illetően is (**3. táblázat**).

A statisztikai analízist Microsoft Excel (Windows 10) táblázatkezelő szoftver segítségével végeztük. Az adatokat átlag \pm standard deviáció (SD) formában adtuk meg. Kétmintás T-próbát alkalmaztunk az

alcsoporthoz összehasonlítására és az adatok részletesebb elemzésére. A p-értéket statisztikailag szignifikánsnak tekintettük, amennyiben $<0,05$ volt.

Eredmények

Standard phacoemulsificatio során 65 beteg 115 szemébe implantáltunk Vivity-műlencsét. Jelen tanulmányba azokat a betegeket vontuk be, ahol az implantáció binokuláris volt, és sikerült legalább 3 hónapon át követni a beteget az első szem műtétje után. A fenti kritériumok 48 beteg 96 szemén teljesültek. E populációba 26 férfi és 22 nő tartozott, az átlagéletkor $63,2 (\pm 10,9)$ év volt. 20 szemén fénytörési hiba, 76 szemén katarakta képezte a műtét indikációját. Valamennyi műtét számottevő intra- és posztoperatív szövődmény nélkül zajlott, az elülső tok pereme minden esetben, körben fedte a műlencsét. A preoperatív szemnyomás $15,5 (\pm 2,8)$ Hgmm volt, kórosan megemelkedett szem-

nyomást az utolsó kontrollkor egyetlen szemén sem tapasztaltunk. A posztoperatív refrakciót a biometria során átlagosan $-0,04 (\pm 0,18)$ D-ra terveztük, a 3 hónapos kontrollnál a manifeszt refrakció szférikus ekvivalense $-0,19 (\pm 0,36)$ D volt.

A preoperatív monokuláris UDVA $0,35 (\pm 0,25)$ -ről $0,77 (\pm 0,23)$ -ra, a CDVA $0,62 (\pm 0,33)$ -ról $0,85 (\pm 0,18)$ -ra szignifikánsan javult az 1 napos kontrollra ($p < 0,001$), majd $0,87 (\pm 0,19)$ -et, illetve $0,96 (\pm 0,10)$ -et elérve további szignifikáns javulást mutatott az 1 hetes kontrollkor ($p < 0,02$). Mind az UDVA, mind a CDVA kismértékben tovább javult az 1 hónapos és 3 hónapos kontrollkor, de a változás már nem volt szignifikáns. Az egyes kontrollok alkalmával talált távoli vízúsértékeket az **1. ábra** mutatja. Az UIVA, és az UNVA értékeit az egyes kontrollok alkalmával a **2. ábrán** foglaltuk össze. Látható, hogy az UIVA $0,7$, az UNVA pedig $0,6$ körül volt az 1 hetes kontrollkor, amely értékek ezt követően lényegesen már nem változtak a 3 hónapos követési idő során. A 3 hónapos kontrollkor felvett binokuláris nyers vízúsértékek kismértékben meghaladták a monokuláris értékeket. A binokuláris UDVA: $0,99 (\pm 0,18)$, az UIVA: $0,81 (\pm 0,23)$, az UNVA: $0,68 (\pm 0,25)$ voltak.

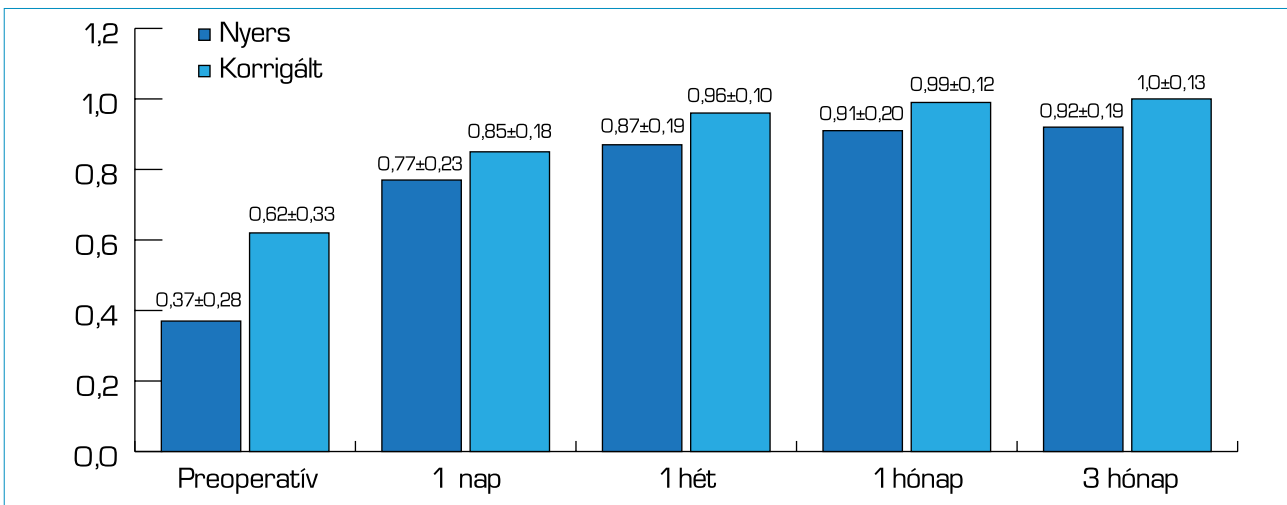
A spontán, valamint rákérdezésre említett pozitív és negatív diszfotopsziás panaszok a 3. hónapra lecsökkentek és egyetlen betegnél sem okoztak tűrhetetlen panaszokat. A diszfotopsziás panaszok időbeni változását a **4. táblázat** foglalja össze.

Az 1 hónapos kontrollkor csupán a betegek 15%-ának rendelünk mun-

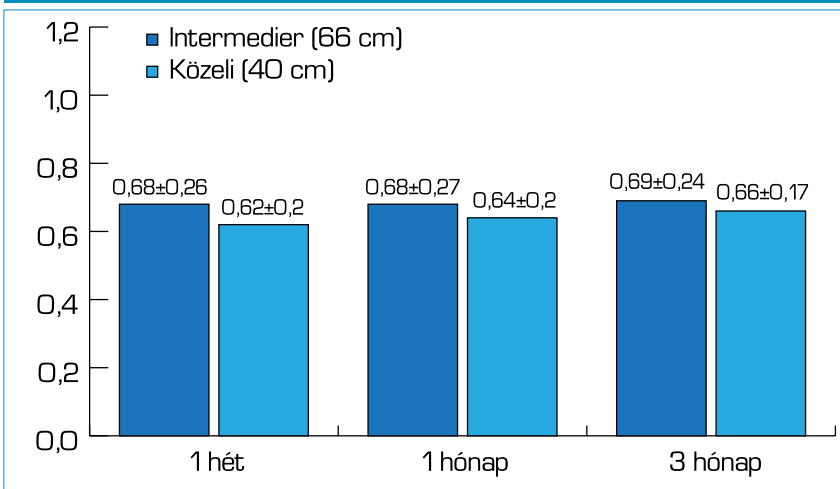
4. táblázat: Pozitív (PD) és negatív diszfotopsziás (ND) panaszok változása az érintett szemek arányát tekintve

	1 hét	1 hónap	3 hónap
PD spontán	13%	13%	4%
PD spontán és rákérdezésre	15%	13%	4%
ND spontán	10%	3%	0%
ND spontán és rákérdezésre	17%	8%	1%

1. ábra: Monokuláris távoli nyers (UDVA) és távoli korrigált vízusok (CDVA). A preoperatív és az 1 napos, valamint az 1 napos és 1 hetes kontrollok között mind az UDVA, mind a CDVA szignifikáns változást mutatott. A későbbiekben a változás már nem volt szignifikáns



2. ábra: Monokuláris intermedier nyers (IIVA) és közeli nyers vízusok (UNVA). Az egyes vizsgálati időpontok között nem volt szignifikáns változás sem az IIVA, sem az UNVA tekintetében



Megbeszélés

Schmid és Borkenstein Shack–Hartmann szenzorral analizálták a monofokális plusz műlencsecsoportba tartozó Tecnis Eyhance (Johnson & Johnson; New Brunswick, NJ, USA) és RayOne EMV (Rayner Surgical GmbH; Berlin, Németország), valamint az AcrySof IQ Vivity és LuxSmart (Bausch + Lomb; Vaughan, Kanada) refraktív EDoF-műlencsék felszínét. Megállapították, hogy mind a négy műlencse közös optikai elven működik. Az elülső felszínen különböző előjelű, nagyságú és rendű szférikus aberrációs zónák változásával érik el a kívánt mélységélesség-növekedést (21).

Az első magyarországi multicentrikus AcrySof IQ Vivity-vizsgálat eredményeiből kitűnik, hogy az irodalmi adatokhoz hasonlóan (8, 9, 19, 20) az általunk vizsgált betegpopulációban is a monofokális lencsékkel megegyezően jó a távoli vízus, igen jó a látóélesség munkatávolságban, és elfogadható a látás közelre is, minthogy a betegek csaknem felének olvasáshoz sem kellett szemüveget használni. Ez utóbbi adat elvben növelhető mikro-monovision alkalmazásával, vagyis a nem-domináns szemén maximum $-0,5$ D-ás tervezett myopia létrehozásával a defókuszos görbe kissé szélesíthető. Azonban egy friss, kis

ka és/vagy olvasó távolságra szemüveget. Időközben néhány beteg régi olvasó szemüvegét kereste elő, mások optikussal távolra írtattak szemüveget. A 3 hónapos kontrollkor felmért szemüveg-viselési szo-

kásokat az 5. táblázat tartalmazza. A táblázatból látható, hogy távolra a betegek 85%-a, munkatávolságra 94%-a, olvasó távolságra 46%-a egyáltalán nem viselt a műtét óta szemüveget.

5. táblázat: Szemüveg-viselési szokások Vivity-implantációt követően 3 hónappal

	Távola	Munkatávolságra	Olvasáshoz
Nem, soha	85%	94%	46%
Ritkán	7%	6%	35%
Az idő 50%-ában	8%	0%	9%
Mindig	0%	0%	10%

esetszámot feldolgozó közlemény adatai szerint ilyen esetekben számolnunk kell azzal, hogy nagyobb valószínűséggel lesznek a páciensnek zavaró vizuális tünetei (pl. homályos látás, glare, starburst) (24). A mikro-monovision alkalmazhatósága tehát továbbra is vitatott kérdés marad, és egyedi elbírálást kíván.

Eredményeikből ugyancsak egyértelműnek kiviláglik, hogy a Vivity IQ implantációját követően nem kell számolnunk több pozitív vagy negatív diszfotopsziával, mint amit már megszoktunk a monofokális műlencsék implantációját követően. E tapasztalatunk is egybecseng az irodalmi adatokkal (7, 8, 19, 20). A trifokális lencséknel gyorsabb neuroadaptációt bizonyítja, hogy a monokuláris UIVA és UNVA értékei a Vivity IQ implantációját követően már az 1 hetes kontrollra stabilizálódtak és ezután már nem mutattak lényeges változást.

Műtétjeink végzésekor a Vivity IQ-műlencse Alcon cég által javasolt A-konstansa 119,2 volt. Preoperatív a refrakciót $-0,04 (\pm 0,18)$ D-ra terveztük, a 3 hónapos kontrollon a manifeszt refrakció szférikus ekvivalense $-0,19 (\pm 0,36)$ D-nak adódott. Eredményeink arra engednek következtetni, hogy az A-konstans kissé csökkenthető, és egy 119,05 és 119,1 közötti A-konstans még pontosabb refraktív végkimenetelt eredményezett volna az általunk operált betegcsoportban. A műlencsék konstansainak hivatalos adatbázisa, az IOLCon (iolcon.org) 119,08-as A-konstans javasol, az ESCRS online kalkulátora (iolcalculator.escrs.org) Barrett Universal II formula esetén szintén 119,08-at, a Hill-RBF 3.0 kalkulátorban a Vivity IQ A-konstansa pedig jelenleg 119,16. *Jeon és munkatársai* IOL-Master 700 (Carl Zeiss Meditec AG; Oberkochen, Németország) és Anterior (Heidelberg Engineering GmbH; Heidelberg, Németország) optikai biometereket használva vizsgálták a Vivity IQ A-konstansát Barrett Universal II, EVO 2.0, Haigis, Hoffer Q, Holladay 1, Kane,

Olsen, RBF 3.0, és SRK/T formulákat alkalmazva. Az optimális A-konstans géptől és műlencse-kalkulációs formulától függően 118,99 és 119,16 közöttinek találták, és megállapították, hogy nem célszerű ugyanazt az A-konstans használni valamennyi biometér és valamennyi műlencse-kalkulációs formula esetében, valamint javasolták a legújabb generációs formulák használatát (11).

Vannak még megválaszolatlan, kevésbé vizsgált kérdések a refraktív EDoF-lencsékkel kapcsolatban. Az egyik ilyen probléma, hogy miként befolyásolják ezek a műlencsék a posztoperatív kontrasztérzékenységet? A Vivity IQ, a monofokális plusz csoportba tartozó Tecnis Eyhance műlencsével összevetve azonos kontrasztérzékenység értéket mutatott két betegcsoportban (20). Optikai padon vizsgálva, kismértékű tilt és decentráció esetén viszont a Vivity IQ, hasonlóan a LuxSmart műlencséhez jelentősen csökkent modulation transfer funkciót (MTF) produkált 4,5 mm-es apertúra mellett (22). *Gundersen és Potvin* alacsony kontrasztú távoli látásélességet vizsgált Vivity IQ-implantációt követően. A szembefény mellett kapott vízusértékek mintegy két vonallal, szignifikánsan kisebbek voltak a szembefény nélküli értékekhez képest (8). Nem egyértelmű tehát, hogy a refraktív EDoF-lencsék milyen mértékű hatást fejtenek ki a posztoperatív kontrasztérzékenységre, illetve hogy a kontrasztérzékenység csökkenése klinikailag szignifikáns mértékű-e. Ez a probléma további vizsgálódást igényel. Egy másik óhatatlanul felvetődő kérdés, hogy csökkenthetjük-e a bi- és trifokális lencsék kontraindikációinak körét refraktív EDoF-műlencse implantációjával? A legtöbb operatőr egyetért abban, hogy nem tanácsos multifokális műlencsét implantálni semmilyen közepes vagy súlyos retinopatológia vagy glaukóma fennállása esetén (13). *Jeon és munkatársai* enyhe fokú epiretinalis membránnal (ERM) bíró betegekbe, valamint retina-

patológia nélküli szemekbe Vivity IQ-lencsét implantált. Az ERM-es szemeken a normálcsoporttal megegyező UDVA-t és CDVA-t talált, a UIVA és a mezopiás kontrasztérzékenység ugyanakkor az ERM-es betegcsoportban szignifikánsan csökkent volt (10). *Rementeria-Capelo és munkatársai* viszont csupán gyengébb újságolvasási képességet találtak a Vivityvel implantált ocularis patológiával bíró és az ugyancsak Vivityvel implantált normál kontrollcsoport között, az egyéb mutatók tekintetében (UDVA, UIVA, kontrasztérzékenység, pozitív diszfotopszia, betegelégedettség) nem volt szignifikáns különbség (19). Egy esetsorozat eredményei pedig azt sugallják, hogy a nyújtott fókuszú műlencsék implantációja megengedhető lehet normotenzios glaukómás pácienseken (3), emellett „korai”, nem előrehaladott glaukómás szemeken is (12) szobajöhet alkalmazásuk.

Összességében, az EDoF-műlencsék, különösen a refraktív típusúak lehetőséget adnak a hatékony vizuális rehabilitáció biztosítására olyan esetekben is, ahol a multifokális műlencse implantációja kontraindikált (1), vagyis az indikációs kör a refraktív típusú EDoF-lencséknel biztosan bővíthet a korábban megszokott gyakorlatunkhoz képest.

Vizsgálatunk gyenge pontja, hogy nem volt egységes a távoli vízus (Kettesy-féle decimális versus ETDRS-olvasótábla), és az intermedier, valamint közeli vízus (Csapody-látáspróba versus Zeiss olvasótábla) felvételére használt eszköz az egyes vizsgálóhelyeken. Bár a műlencse-tervezéskor valamennyi vizsgáló optikai biometriát használt, nem rögzítettük, hogy melyik műlencse-kalkulációs formulát fogjuk használni.

Következtetések

A fentieket összegezve megállapíthatjuk, hogy a refraktív EDoF-lencsék csoportjába tartozó Vivity IQ-műlencse implantációjával egy új betegpopuláció számára biz-

tosíthatunk a fiatalok látásához hasonló, csaknem valamennyi távolságra elfogadható minőségű látásélességet. Mivel nem kell tartanunk számottevő pozitív diszfotopsziától, ami relatíve gyakran jelentkezik trifokális műlencse implantációja után, ezért bátran javasolhatók a refraktív EDOF-lencsék olyan középkorú és idősebb

pácineseknek, akik aktív életet élnek, sokat vezetnek, gyakran használnak mobiltelefont, laptopot vagy asztali számítógépet. Érdeemes viszont felhívni betegeink figyelmét arra, hogy tartós olvasáshoz, apróbetűs részek olvasásakor, vagy rossz megvilágítás esetén kisdioptriás olvasószemüvegre lehet szükség.

Nyilatkozat

A szerzők kijelentik, hogy eredeti közleményük megírásával kapcsolatban nem áll fenn velük szemben pénzügyi vagy egyéb lényeges összeütközés, összeférhetetlenségi ok, amely befolyásolhatja a közleményben bemutatott eredményeket, az abból levont következtetéseket vagy azok értelmezését.

IRODALOM

- Álvarez-García MT, Fuente-García C, Muñoz-Puyol C, Piñero DP. Clinical Outcomes with Extended Depth of Focus Intraocular Lenses in Cases in Which Multifocal Lenses Are Not Primarily Recommended. *J Ophthalmol* 2023 Jun 16; 2023: 8814627. <https://doi.org/10.1155/2023/8814627>
- American National Standard for Ophthalmics. ANSI Z80.35-2018: extended depth of focus intraocular lenses. 2018. [https://webstore.ansi.org/standards/vc%20\(asc%20z80\)/ansiz80352018](https://webstore.ansi.org/standards/vc%20(asc%20z80)/ansiz80352018)
- Bissen-Miyajima H, Ota Y, Yuki K, Minami K. Implantation of diffractive extended depth-of-focus intraocular lenses in normal tension glaucoma eyes: A case series. *Am J Ophthalmol Case Rep* 2022; 29: 101792. <https://doi.org/10.1016/j.ajoc.2022.101792>
- Blaylock JF, Si Z, Vickers C. Visual and refractive status at different focal distances after implantation of the ReSTOR multifocal intraocular lens. *J Cataract Refract Surg* 2006; 32: 1464–1473. <https://doi.org/10.1016/j.jcrs.2006.04.011>
- Boerner CF, Thrasher BH. Results of monovision correction in bilateral pseudophakia. *J Am Intraocul Implant Soc* 1984; 10: 49–50. [https://doi.org/10.1016/s0146-2776\(84\)80077-4](https://doi.org/10.1016/s0146-2776(84)80077-4)
- Grabner G, Ang RE, Vilupuru S. The small-aperture IC-8 intraocular lens: A new concept for added depth of focus in cataract patients. *Am J Ophthalmol* 2015; 160: 1176–1184. Epub 2015 Aug 20. <https://doi.org/10.1016/j.ajo.2015.08.017>
- Guarro M, Sararols L, Londono GJ, Goni I, et al. Visual disturbances produced after the implantation of 3 EDOF intraocular lenses vs 1 monofocal intraocular lens. *J Cat Refract Surg* 2022; 48(12): 1354–1359. <https://doi.org/10.1097/j.jcrs.0000000000000988>
- Gundersen KG, Potvin R. Clinical outcomes and quality of vision associated with bilateral implantation of a wavefront shaping presbyopia correcting intraocular lens. *Clin Ophthalmol* 2021 Dec 19; 15: 4723–4730. eCollection 2021. <https://doi.org/10.2147/OPHT.S342947>
- Hovanesian JA, Jones M, Allen Q. The Vivity extended range of vision IOL vs. the PanOptix trifocal, ReStor 2.5 active focus and ReStor 3.0 multifocal lenses: A comparison of patients satisfaction, visual disturbances, and spectacle independence. *Clin Ophthalmol* 2022; 16: 145–152. eCollection 2022. <https://doi.org/10.2147/OPHT.S347382>
- Jeon S, Choi A, Kwon H. Clinical outcomes after implantation of extended depth-of-focus AcrySof Vivity intraocular lens in eyes with low-grade epiretinal membrane. *Graefes Arch Clin Exp Ophthalmol* 2022; 260: 3883–3888. <https://doi.org/10.1007/s00417-022-05751-1>
- Jeon S, Taroni L, Lupardi E, Hoffer KJ, Fontana L, et al. Accuracy of nine formulas to calculate the power of an extended depth-of-focus IOL using two SS-OCT biometers. *J Refract Surg* 2023; 39: 158–164. Epub 2023 Mar 1. <https://doi.org/10.3928/1081597X-20221221-03>
- Kerr NM, Moshegov S, Lim S, Simos M. Visual Outcomes, Spectacle Independence, and Patient-Reported Satisfaction of the Vivity Extended Range of Vision Intraocular Lens in Patients with Early Glaucoma: An Observational Comparative Study. *Clin Ophthalmol*. 2023 May 30; 17: 1515–1523. <https://doi.org/10.2147/OPHT.S411561>
- Lee J, Kong M, Sohn J, Cho B, Choi K, Lee S. Analysis of Korean Retinal Specialists' Opinions on Implanting Diffractive Multifocal Intraocular Lenses in Eyes with Underlying Retinal Diseases. *J Clin Med* 2022 Apr; 11(7): 1836. <https://doi.org/10.3390/jcm11071836>
- Letocha CE. The invention and early manufacture of bifocals. *Surv Ophthalmol* 1990; 35: 226–235. [https://doi.org/10.1016/0039-6257\(90\)90092-a](https://doi.org/10.1016/0039-6257(90)90092-a)
- Maitenaz BF. Four steps that led to Varilux. *Am J Optom* 1966; 43: 413–450. <https://doi.org/10.1097/00006324-196607000-00004>
- M. Zemplén J. A kultúra mesterei. Budapest: Művelt Nép Kiadó; 1954. pp. 1214–1229.
- Negishi K, Nagamoto T, Hara E, Kurosaka D, Bissen-Miyajima H. Clinical evaluation of a five-zone refractive multifocal intraocular lens. *J Cataract Refract Surg* 1996; 22: 110–115. [https://doi.org/10.1016/s0886-3350\(96\)80279-3](https://doi.org/10.1016/s0886-3350(96)80279-3)
- Nowak MR, Strobel J, Jacobi F. Glare and contrast with diffractive intraocular lenses. *Fortschr Ophthalmol* 1991; 88: 125–127. PMID:1855727
- Rementería-Capelo LA, Lorente P, Carillo V, Sánchez-Pina JM, Ruiz-Alcocer J, Contreras I. Patient satisfaction and visual performance in patients with ocular pathology after bilateral implantation of a new extended depth of focus intraocular lens. *J Ophthalmol* 2022; 2022: 4659309. Published online 2022 Apr 28. <https://doi.org/10.1155/2022/4659309>
- Sabur H, Unsal U. Visual outcomes of non-diffractive extended-depth-of-focus and enhanced monofocal intraocular lenses: A case-control study. *Eur J Ophthalmol* 2023; 33: 262–268. Epub 2022 Sep 4. <https://doi.org/10.1177/11206721221125004>
- Schmid R, Borkenstein AF. Analysis of higher order aberrations in recently developed wavefront-shaped IOLs. *Graefes Arch Clin Exp Ophthalmol* 2022; 260: 609–620. Epub 2021 Aug 9. <https://doi.org/10.1007/s00417-021-05362-2>
- Schmid R, Luedtke H, Borkenstein AF. Effect of decentration and tilt on four novel extended range of vision intraocular lenses regarding far distance. *Eur J Ophthalmol* 2022 Sep 26; 11206721221128864. Epub 2021 Aug 9. <https://doi.org/10.1177/11206721221128864>
- Schwiegerling J. Recent developments in pseudophakic dysphotopsia. *Curr Opin Ophthalmol* 2006; 17: 27–30. <https://doi.org/10.1097/01.icu.0000193065.09499.7e>
- Solomon KD, Sandoval HP, Potvin R. Visual outcomes, satisfaction, and spectacle independence with a nondiffractive extended vision intraocular lens targeted for slight monovision. *J Cataract Refract Surg* 2023; 49: 686–690. <https://doi.org/10.1097/j.jcrs.0000000000001191>
- Weeber HA, Meijer ST, Piers PA. Extending the range of vision using diffractive intraocular lens technology. *J Cataract Refract Surg* 2015; 41: 2746–2754. <https://doi.org/10.1016/j.jcrs.2015.07.034>
- Westsmith RA. Use of a monocular contact lens. *Am J Ophthalmol* 1958; 46: 78–81. [https://doi.org/10.1016/s0002-9394\(14\)78079-1](https://doi.org/10.1016/s0002-9394(14)78079-1)
- Zamora-de La Cruz D, Zúñiga-Posselt K, Bartlett J, Gutierrez M, Abariga SA. Trifocal intraocular lenses versus bifocal intraocular lenses after cataract extraction among participants with presbyopia. *Cochrane Database Syst Rev* 2020; 18(6): CD012648. <https://doi.org/10.1002/14651858.CD012648.pub2>

LEVELEZÉSI CÍM

Dr. Vámosi Péter; Péterfy Sándor Utcai Kórház Rendelőintézet; 1076 Budapest, Péterfy Sándor utca 14. E-mail: vamosipeter@freemail.hu