

# Szerózus retinaleválások: diagnosztikus és terápiás dilemmák

(Pontszerző, referáló közlemény esetbemutatókkal)

ECSEDY MÓNIKA DR.<sup>1</sup>, NAGY ZOLTÁN ZSOLT DR.<sup>1</sup>, HARGITAI JÁNOS DR.<sup>2</sup>, SZÉLES REBEKA DR.<sup>2</sup>, SZEPESSY ZSUZSANNA DR.<sup>1</sup>

<sup>1</sup>Semmelweis Egyetem, Szemészeti Klinika, Budapest  
(Igazgató: Prof. Dr. Nagy Zoltán Zsolt egyetemi tanár)

<sup>2</sup>Észak-Közép-budai Centrum, Új Szt. János Kórház és Rendelőintézet,  
Szemészeti Osztály, Budapest (Osztályvezető főorvos: Dr. Gombos Katalin)

Célunk, hogy közleményünkben összefoglaljuk a szerózus retinaleválásokkal kapcsolatos ismereteket, az irodalmi adatok és a saját klinikai tapasztalatok tükrében. A retina neuroszensoros rétege és pigmenthámja közötti folyadékgyülem kialakulásának hátterében számos betegség állhat, mint a chorioretinopathia centrális serosa, gyógyszer indukálta szerózus leválások, autoimmun és gyulladásos betegségek és fejlődési rendellenességek. Érdekes eseteink bemutatásán keresztül részletezzük a kórkép diagnosztikáját elősegítő multimodális képalkotási módszereket és összegezzük, hogy melyik alcsoportban milyen terápiás lehetőségek alkalmazása a legcélravezetőbb.

## Serous retinal detachments: diagnostic and therapeutic considerations

The aim of this publication is to present our knowledge about serous retinal detachments using case reports, literature reviews, and our own clinical experiences. Serous detachment of the neurosensory retina can occur in the course of several illnesses, such as central serous chorioretinopathy, drug-induced serous retinal detachments, autoimmune and inflammatory disorders, or developmental malformations. By presenting our instructive clinical cases, we summarise the new diagnostic modalities that aid diagnosis and the selection of the most effective available therapeutic tool.

### KULCSSZAVAK

szerózus retinaleválás, differenciáldiagnózis, terápiás lehetőségek

### KEYWORDS

serous retinal detachment, differential diagnosis, therapy

## Bevezetés

Szerózus retinaleválás esetén a retina neuroszensoros rétege és pigmenthámja között folyadékgyülem (1) figyelhető meg, amely ha a makulátáját érinti markáns látási panaszokat okoz és a betegeket jelentősen akadályozza mindennapi életük, munkájuk során. Kialakulásában jelen ismereteink szerint elsősorban az érhártya- (chorioidea)

keringés patológiás változásai játszanak szerepet. A chorioidea-erek folyadéknyomásának és érfal permeabilitásának növekedésén keresztül a chorioidealis intersticiális térben folyadék-felhalmozódás jön létre, amely a pigmenthám szekunder károsodásait okozva, a neuroszensoros retinarétegek alá diffundálva, ezek leválását váltja ki.

A jelenség hátterében számos beteg-

ség állhat. Az utóbbi években a multimodális képalkotás terén történt jelentős technikai fejlődés, mint az új generációs optikai tomográfia (OCT) készülékek, OCT-angiográfia elterjedése, jelentősen gazdagította morfológiai ismereteinket; elősegítve az elváltozás különböző fenotípusainak elkülönítését, differenciáldiagnosztikáját. Ezzel szemben a terápiás lehetőségek esetében

továbbra sem történt jelentős áttörés, sok esetben az oki tényezők feltárása és a trigger faktorok kiküszöbölése jelenthet végleges megoldást. Összefoglaló közleményünkben a szerózus retinaválások gyógyításában felmerülő diagnosztikus és terápiás problémákat ismertetjük; saját érdekes eseteink és az újabb irodalmi adatok tükrében.

## Patofiziológia

A retinalis pigmentepithelium (RPE) és a neuroszenzoros retina szoros kapcsolata egymással, a Bruch-membránnal, illetve az érhártyával elengedhetetlen a normális sejtfolyamatokhoz és így a retina/fotoreceptorok egészséges működéséhez (1). A retina és a pigmenthám közötti szoros adhézió egyrészt az RPE microvillusok szintjében található ragasztószerű interfotoreceptor-matrixnak, másrészt a fotoreceptor külső szegmenetek közötti interdigitációnak köszönhető. Ezen hatásokat kiegészíti az RPE-n keresztül zajló, aktív metabolikus transzport és a magas ozmotikus nyomás a chorioideában, amelyet az érhártya szövetközi folyadékában oldott nagy molekulák biztosítanak (2). A másik oldalon a pigmenthám bazálmembránjának a Bruch-membrán belső rétegéhez történő szoros kapcsolódása figyelhető meg, amelyet lamininból és IV., illetve V. típusú kollagén rostokból álló vékony filamentumok biztosítanak proteoglikánok és hemidesmosomák segítségével (3). Minden olyan patológiás folyamat, ami az RPE szintjében fentebb felsorolt erők egyensúlyát megváltoztatja, hatással lesz a retina és az RPE adhéziójára (4, 5). Számos hipotézis szerint a szerózus retinaválások kialakulásának egyik kulcsmomentuma az érhártya szövetközi terében lévő folyadék felhalmozódása, amelynek hátterében a chorioidea-erek permeabilitásának, vagy hidrosztatikai nyomásának megváltozása állhat. A permeabilitás fokozódását kiválthatják gyulladásos, degeneratív, malignus

vagy genetikai folyamatok (6). A hidrosztatikai nyomásváltozás hátterében Spaide indocianin-zöld-angiográfiás (ICG) felvételek alapján, chorioretinopathia centrális serosa és egyéb pachychorioidealis kórkép esetén, a chorioidea-erek anasztomózis képzését írta le a közelmúltban (7).

## Etiológia, differenciáldiagnosztika (esetbemutatók) CSCR és pachychorioideális kórképek

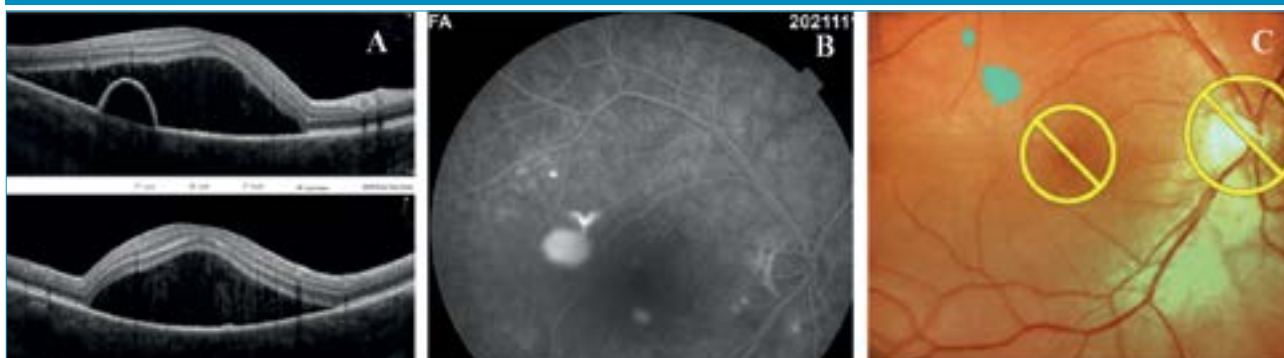Makulatáji neuroszenzoros leválást a munkaképes korú lakosságnál leggyakrabban szerózus centrális chorioretinopathia (CSCR) esetén figyelhetünk meg. A betegség, mint az irodalomból is jól ismert főként A-típusú személyiséggel rendelkező fiatal vagy középkorú férfiaknál figyelhető meg és az esetek kétharmadában spontán gyógyul három hónapon belül. Legfőbb rizikófaktora az endogén vagy exogén kortizolhatás (8). Az utóbbi évek kutatásai azonban rávilágítottak, hogy az idősebb korosztály és a nők is érintettek lehetnek a betegségben. Esetükben azonban, a kórkép prognózisa lényegesen szerényebb, a recidívák, illetve hosszan tartó fennállás maradandó látáskárosodáshoz vezethet (9). Új diagnosztikus módszerek elterjedése (spectral domain, swept source és angio – OCT) a betegség klinikai képét jelentősen kibővítette, új klinikai formák és alcsoportok jelenlétét igazolta, amelyek közös jellemzője a chorioidea-erek jellegzetes anatómiai elváltozása, amely alapján a betegségspektrum új elnevezésként a pachychorioidealis kórképek nevet kapta. Az elsőként 2018-ban felállított klasszifikáció szerint a CSCR mellé; a pachychorioidealis pigmentepitheliopathiát (PPE), a pachychorioidealis neovasculopathiát (PNV), a polypoid chorioidealis vasculopathiát (PCV), a peripapillaris pachychorioidealis szindrómát (PPS) és a focalis chorioideaexcavatiót (FCE) sorolták az újonnan definiált betegségcsoport-

ba (10). A pachychorioidealis kórképek közös jellemzője a chorioidea kvantitatív vagy kvalitatív eltérése, amelyhez gyakran subretinalis folyadékgyülem társul, esetenként pedig az érújdoképződésnek valamilyen formája is kialakul. A betegségcsoportnak jelenleg nincs standard kezelési protokollja, a többféle kezelési mód közül néhány eredményesebbnek bizonyult, az alcsoportok között azonban lényeges különbségek mutatkoztak (11). A következőkben két saját esetet ismertetünk, amelyek érzékeltethetik a betegség diagnosztikai és terápiás nehézségeit.

### Első eset

Az első egy 51 éves metasztatikus emlőkarcinóma miatt multiplex onkológiai kezelésben (anastrozol: Letrozol, goserelin: Zoladex és ribociklib: Kisquali) részesülő nőbeteg, aki jobb szemén 3 hónapja fennálló torzlátás és olvasási nehézségek miatt jelentkezett klinikánkon. Szemészeti anamnéziséből kiemelendő, hogy bal szeme gyermekkor óta tompalátó. A beteg kezdeti legjobb korrigált látóélessége jobb szemén 0,3 bal szemén pedig 0,4 volt (Snellen-tábla). Az elvégzett fluoreszcein-angiográfiás (FLAG) és OCT-vizsgálatok a beteg jobb szemén, a makulatájon magas szerózus retinaválást igazoltak, a parafoveális területen pigmenthámleválással, amely szélénél az angiográfián fokozódó festékszivárgást mutató forrópont ábrázolódott (1. ábra). Tekintettel a beteg súlyos panaszaira, hiszen a jól látó szemén a centrális látás csökkenése az életminőségét jelentősen megrontotta, számítógépes munkavégzését megakadályozta, Navilas-lézer segítségével a szivárgó pont küszöbérték alatti mikropulzus lézerkezelése (SMLT) mellett döntöttünk (1. ábra). Választásunkat a beteg általános állapota, onkológiai kezelése is indokolta; hiszen az SMLT esetében szisztémás mellékhatással egyáltalán nem kell számolnunk. A kezelést követő 3 hónap alatt a

1. ábra: A: OCT-felvétel, a makulatájon magas szerózus retinaleválás látható, a parafoveális területen pigmenthámleválással. B: Jobb szem FLAG-felvétele, fokozódó festékszivárgást mutató forróponttal. C: Navilas subthreshold mikropulzus-lézer által kijelölt kezelendő terület a fundusképen



neuroszenzoros leválás fokozatosan megszűnt, a pigmenthám-leválás jelentősen csökkent és a beteg látóélessége a 3. hónapra 1,0-re javult, ami az eltelt 12 hónapos követési idő alatt tartósan meg is maradt.

### Második eset

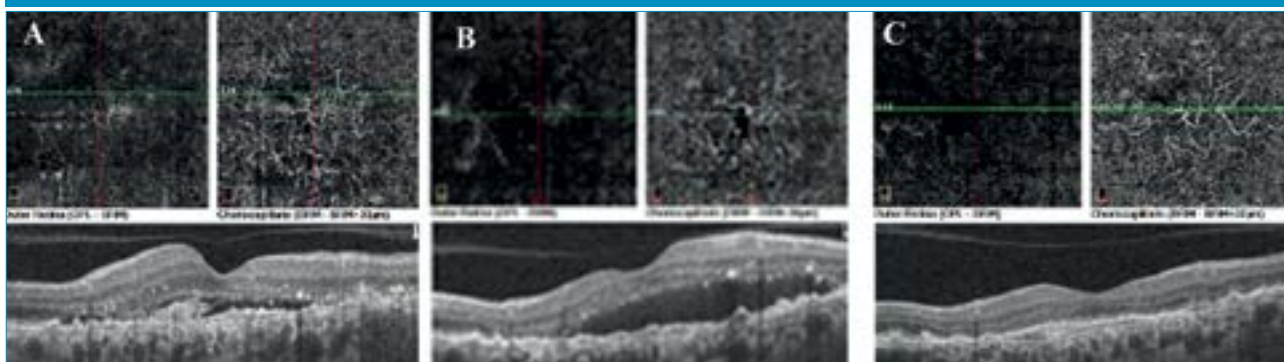
Második betegünk egy 72 éves Takayasu-arteritisben szenvedő nőbeteg, akit 2016 óta követünk klinikánkon. A beteg alapbetegsége miatt folyamatos metilprednisolon (Medrol) kezelésben részesült. Szemészeti panaszai első megjelenése előtt 10 hónappal kezdődtek; bal szemén centrális homályos látással (legjobb korrigált látóélesség BCVA: 0,7 Snellen-táblán), amelynek hátterében OCT és fundus biomikroszkópia alapján bal oldali krónikus CSCR-t véleményeztünk. Érfestéses vizsgálatra a beteg kardiológiai állapota miatt nem volt

lehetőségünk. A követés során a folyadékgyülem spontán fluktuációt mutatott, majd miután 2017-ben kardiológiai indikáció miatt a betegnél per os eplerenonkezelést indítottak, tartósan felszívódott és másfél éven keresztül a betegség inaktív stádiumba került. A beteg látóélessége 1,0-re javult. 2018 novemberében a beteg hirtelen látásromlást észlelt bal szemén (BCVA osin: 0,5), a szemfenéken premakuláris vérzést találtunk, az angio OCT en-face scaneken pedig a choriocapillaris rétegben érújdoképződéses membrán (CNV) ábrázolódt. A beteg anti-VEGF-kezelését a kardiológus nem javasolta, így a későbbiekben az állapot változását csak megfigyelni tudtuk. 2020 szeptemberére a subretinalis folyadék fokozatos spontán felszívódást mutatott a CNV hegesedésével, a beteg látóélessége 0,5-nél stabilizálódott (2. ábra).

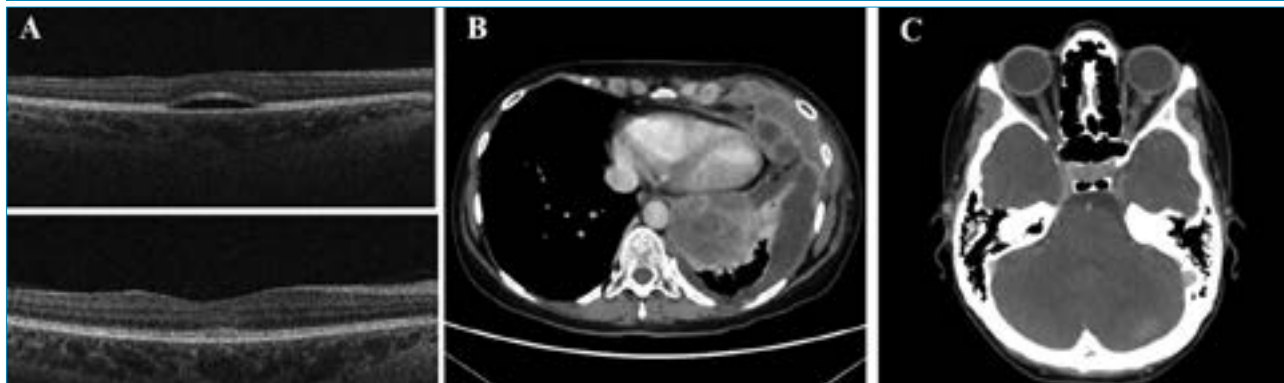### Gyógyszer okozta pseudo-CSCR

Egy 48 éves nőbeteg kétoldali homályos látás miatt kereste fel ambulanciánkat. A vizsgálat során mindkét szemén a látóélesség korrekció nélkül 0,8; +0,5 Dsph-al korrigálva 1,0 volt. A réslámpás vizsgálat az elülső szegmentumban kóros eltérést nem igazolt, szemnyomása a normáltartományban volt. A szemfenéken mindkét oldalon a foveában enyhe reflexorzió volt megfigyelhető. A makula OCT-vizsgálata mindkét szemben az ETDRS (Early Treatment Diabetic Retinopathy Study) rács centrális 1 mm-es zónájában szerózus retinaleválást mutatott (3. A ábra). A beteg az általános anamnézis felvétele során elmondta, hogy 5 évvel a jelen vizsgálat előtt mellkasáról malignus melanomát távolítottak el. 2 hónapja nehézlégzést, mellkas- és derékfáj-

2. ábra: A: 2018 nov. CVA: 0,5; B: 2019. okt. BCVA: 0,25; C: 2020. szept. BCVA



3. ábra: A: OCT-felvétel, a felső képen makulatájon szerózus folyadékgyülem látható, alul a MEKAR-terápia felfüggesztését követően a folyadék felszívódott. B: Mellkas-CT-felvétel, középvonali áttolás, bal oldali atelectasiát okozó hydrothorax és a mediális pleurafal mentén 32 mm-es térfoglalás kóros mérethatáron lévő mediastinalis nyirokcsomókkal. C: Koponya-CT-felvétel, orbitális metasztázis



dalmat észlelt, amely háttérben a komputertomográfiás (CT) vizsgálat pleurális térfoglalást véleményezett. A tüdőbiopszia BRAF-pozitív metasztázisokat igazolt (3. B ábra). Kombinált kobimetinib és vemurafenib onkológiai kezelést indítottak. A kobimetinib a mitogén-aktivált protein-kinázok (MAPK vagy MEK)-gátlók csoportjába tartozó enzim, amelynek az intracelluláris jelátvitelben van szerepe, a génexpressziót, a sejtosztódást és sejtproliferációt befolyásolva. A MEK-gátlókat az onkológia kezelés során általában szerin-treonin-protein-kináz (BRAF)-gátlókkal adják kombinációban. A BRAF-gátlók (pl. vemurafenib) inoperábilis malignus melanomák és azok áttétei esetén alkalmazzák a tumor/metasztázis volumenének csökkentésére. Esetünkben az onkológus a szempanaszok jelentkezését követően a kezelést 1 hónapra felfüggesztette, majd alacsonyabb dózis mellett újraindította. A subretinalis folyadék a gyógyszer felfüggesztését követően eltűnt (3. A ábra), majd annak ismételt szedése mellett szubjektív panaszok nélkül hullámzó mértékben perzisztált. Fél évvel a szempanaszok megjelenését követően a kontroll-CT-vizsgálat kifejezett progressziót mutatott, disszeminált metasztázisokkal (3. C ábra), amelyek következtében a beteg elhunyt. A mitogén-aktivált proteinkináz-

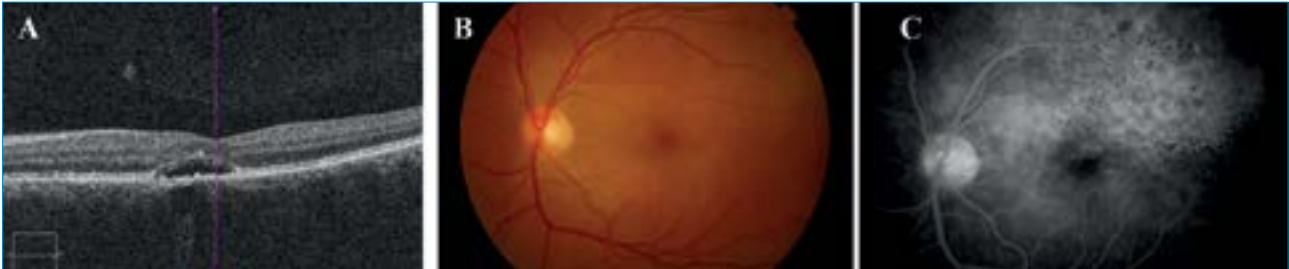gátló szedéséhez kapcsolódó retinopathiát (MEKAR) 2011-ben írták le először (12). A retinopathia rapidan jelentkezik a gyógyszer első dózisát követően. A leggyakrabban előforduló szemészeti panaszok a homályos látás, a metamorphopsia és a színlátás zavarai (13). A panaszok háttérben az OCT-vizsgálat leggyakrabban szoliter vagy multifokális szerózus retináleválást, cisztoid makulaödémát, illetve az ellipszoid réteg kiszélesedését igazolja. Ritkán subretinalis granuláris lerakódás is megfigyelhető. A MEKAR-ra nem jellemző a chorioretinopathia centralis serosa (CSCR) eseteiben kimutatható festékszivárgás a fluoreszcein-angiográfiás (FA), illetve indocianin-zöld-angiográfiás (ICGA) felvételeken (14). A retinopathia valószínűleg a MEK-gyógyszerek direkt RPE toxikus hatása következtében alakul ki. Ez a toxikus hatás eddigi ismereteink szerint a transzportfolyamatokban résztvevő ioncsatornákat és pumpákat érinti, azonban leírtak anti-retinalis és anti-RPE autoantitestek jelenlétét is MEKAR-os betegekben (15). A subretinalis folyadékgyülem általában a gyógyszer folyamatos szedése mellett is spontán eltűnik, a beteg funkcionális panaszai javulnak. Aromás aminosavakat tartalmazó, kereskedelmi forgalomban elérhető hajfestékek használata mellett is leírtak kétoldali szimmetrikus

subretinalis folyadékgyülemet. Az elváltozások általában pár nappal a behatást követően alakulnak ki. A képalkotó vizsgálatok a MEKAR-hoz hasonló elváltozásokat mutatnak, amelyek spontán regrediálnak. A folyamat háttérben itt is direkt RPE-toxicitást valószínűsítenek, amely a fibroblaszt növekedésszfaktor-receptor és a mitogén-aktivált protein-kináz jelátviteli utakat érintheti (16).

A metasztatikus melanomák és tüdődagaganatok, valamint a Hodgkin-lymphomák kezelésénél alkalmazott checkpoint-inhibitorok (pl. pembrolizumab, nivolumab) mellékhatásaként leírtak Birdshot-retinopathiára hasonlító szemfenéki eltéréseket (17). A szemfenéki eltérések spektruma igen széles lehet – a jellegzetes több fókuszú sárgás érhártya eltérések mellett – leírtak olyan eseteket is, amelyben kizárólag subretinalis folyadékgyülem volt megfigyelhető. A retinopathia háttérben a monoklonális ellenanyagok T-szupresszor-sejteket gátló hatása áll, amely a T-sejtes immunválasz fokozódásán keresztül alakít ki egy autoimmun folyamatot a retinában (18). A retinopathia a checkpoint-inhibitor-kezelés felfüggesztésével és/vagy lokális kortikoszteroidok alkalmazása mellett megszűnik.

A popper-ek az aromás nitritek kémiai csoportjába tartozó parti- és szexdrogok. A popper-ek leg-

4. ábra: A: Akut szifilisz poszterior plakoid chorioiditises beteg OCT-felvétele a bal szemről, subfoveoláris folyadékkal. B: Bal oldalon a makulát magába foglaló, teljes hátsó pólust érintő nagy, sárgásfehér, plakoid, halvány szélű, összefolyó elváltozás C: Fluoreszcein angiográfiás vizsgálaton a plakoid lézió-nak megfelelően a korai felvételeken leopárdmintás festéktelődés látszik



gyakrabban alkil-nitriteket, vagy izopropil-nitriteket tartalmaznak. Ezeket az anyagokat nemcsak az illegálisan árult drogok tartalmazhatják, hanem egyszerű háztartási termékekben, mint pl. légfriessítők is előfordulnak. Orron keresztül belélegezve értágulattal, szívfrekvencia-növekedéssel járó izgalmi állapotot, „rush”-t okoznak (18). A leggyakoribb szemészeti tünet a szer használatát követően a homályos látás és átmeneti centrális látótérkiesés. A látáspanaszok hátterében a szemfenéken uni- vagy bilaterális sárgás szemfenéki depozitumok figyelhetők meg. Az OCT-vizsgálaton az ellipszoidréteg megszakadása látható, amely gyakran összetéveszthető egy körülírt subretinalis folyadékgyülemmel (20). Az FA- és ICGA-vizsgálatok ilyen esetben sem mutatnak festékszívárgást, azonban az autofluoreszcenciás vizsgálatnál (FAF) – a depozitumoknak megfelelően – enyhe hiperfluoreszcencia jelenhet meg. A szer elhagyását követően a szemfenéki eltérések lassan visszafejlődnek (21).

### Neuroszenzoros leválások gyulladással és egyéb kórképekben

Szerózus retinaleválások jelentkezhetnek autoimmun/gyulladással kórképekben is. Ha nemcsak a makulátájon látható neuroszenzoros retina-elemelkedés, hanem a retina perifériáján is, mindig gondoljunk autoimmun betegségekre, illetve ha

az elülső vagy a hátsó szegmentumban gyulladással jelek mutatkoznak. A leggyakoribb gyulladással ok a hátsó uveitisek közé tartozó chorioiditisek/white-dot szindrómák és plakoid chorioretinopathiák valamint a *Vogt–Koyanagi–Harada-szindróma*.

#### Első eset

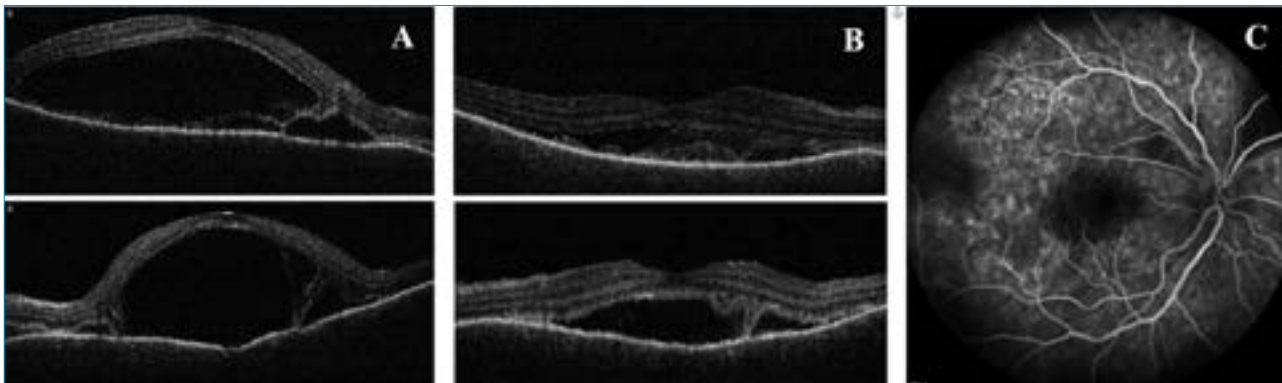
Egy 38 éves nőbeteg bal szem látásromlása, centrális foltlátása miatt került intézetünkbe. Anamnézisében sem szemészeti, sem belgyógyászati betegség nem szerepelt. Szemészeti vizsgálatok a legjobb korrigált látóélessége jobb szemén 1,0, bal szemén pedig 0,1 volt. Amsler-rács segítségével a bal szemén centrális scotoma volt kimutatható. Réslámpás-vizsgálat során mindkét oldalon békés elülső szegmentumot láttunk. Biomikroszkópos vizsgálatok jobb oldalon ép fundus, bal oldalon a makulát magába foglaló, a teljes hátsó pólust érintő nagy, sárgásfehér, plakoid, halvány szélű, összefolyó elváltozás volt megfigyelhető. FLAG-vizsgálaton a plakoid lézió-nak megfelelően a korai felvételeken leopárdmintás festéktelődést láttunk (4. ábra). A beteg általános kivizsgálása során rutin laborleletében eltérés nem volt. Tuberkulózis és sarcoidosis kizárása céljából rendelt mellkas-röntgenvizsgálat nem mutatott kórosat, illetve az elvégzett Quantiferon TB Gold-teszt is negatív eredménnyel zárult. A beteg szerológiai vizsgálata során azonban *Treponema pallidum*

IgM-pozitivitás igazolódott. Más szerológiai laboreltérése nem volt kimutatható (*Borrelia*, *Toxoplasma*, EBV, HSV1, VZV, HSV2, CMV, HIV-teszt eredménye negatív lett). A klinikai kép és a szerológiai eredmény alapján akut szifilisz poszterior plakoid chorioiditist (ASPPC) diagnosztizáltunk. Betegünknel ezután neurológiai vizsgálat történt; koponya-mágnesesrezonancia (MR) és liquorpunkciója eltérést nem mutatott. Szisztémás, intravénás penicillin-terápiában részesült 3 héten keresztül, amelynek hatására bal szemén látóélessége javult, majd teljessé vált. A makula OCT-vizsgálatok a subretinalis folyadék felszívódását észleltük. A szemfenéki eltérések 3 hónap után már nem voltak kimutathatók.

#### Második eset

Következő esetünk egy 41 éves nőbeteg, aki 3 hete tartó kétoldali látásromlással, valamint gyakori szem-, illetve fejfájással jelentkezett intézetünkben. Szemműtéte, szem-sérülése nem volt. Legjobb korrigált látóélessége 0,5/0,5 volt. Az elülső szegmentumban granulomatosus gyulladásra jellemző „szalonnás” precipitátumok mellett; a makulában mindkét oldalon magas szerózus retinaleválás és perifovealisán pedig kisebb multiplex, szerózus retinaleválások voltak láthatóak. FLAG-vizsgálaton csökkent chorioidea-perfúziót, a korai felvételeken pedig pontszerű festékszívárgásokat („pinpoint”), míg a

5. ábra: A: Vogt-Koyanagi-Harada-szindrómás beteg OCT-felvétele mindkét szemről megjelenésekor. A makulában mindkét oldalon magas szerózus retinleválás és perifovealisan pedig kisebb multiplex, szerózus retinleválások láthatóak. B: OCT-felvétel a szteroidterápia megkezdése után 1 héttel, a szerózus retinleválás csökkent. C: Fluoreszcein-angiográfiás vizsgálat késői felvétele festékhalmozással a szerózus retinleválásoknak megfelelően



késői felvételeken festékhalmozást találtunk a szerózus retinleválásoknak megfelelően (5. ábra). A beteg általános kivizsgálása során a szerológiai vizsgálat aktív fertőzést nem (korábban átvészelt EBV, HSV1, Rubeola, Toxoplasma gondii, VZV) igazolt. Tuberkulózis és sarcoidosis sem igazolódott. A beteg látásromlását megelőzően néhány hete fejfájásról panaszkodott, illetve felvételét követően fülzúgása alakult ki. Neurológiai vizsgálata során neurológiai kórjelet nem találtak és koponya-MR-vizsgálata is negatív eredménnyel zárult (lumbálpunkciótól eltekintettek a neurológusok). Fül-orr-gégészeten bal fül halláscsökkenését véleményezték. A klinikai kép alapján inkomplett Vogt-Koyanagi-Harada-szindrómát feltételeztünk, és szisztémás szteroidterápiát (1,5 mg/tskg/nap) indí-

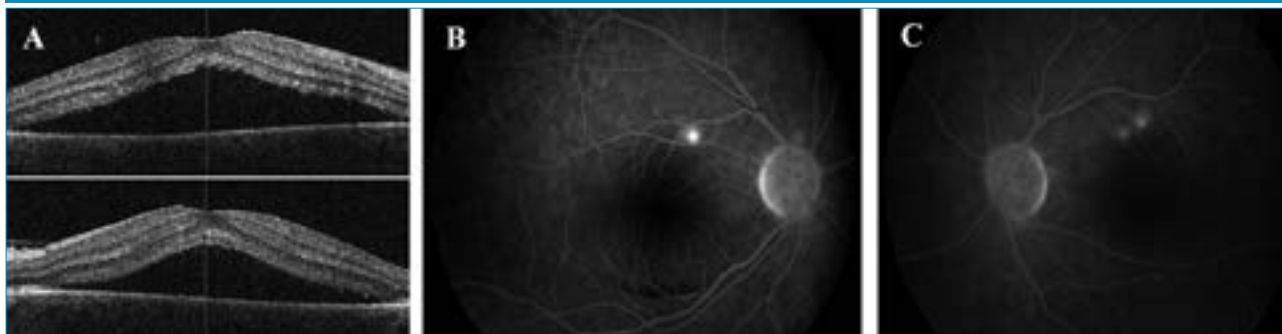tottunk, kétnaponta csökkenő dózisban. A szisztémás szteroidterápia hatására látóélessége javult, elülső szegment gyulladása és a szerózus retinleválások megszűntek. Majd a kezelés elindítása után egy hónappal a betegnél megjelentek a betegség bőrgyógyászati tünetei: az alopecia és a poliosis is, így a Vogt-Koyanagi-Harada-szindróma komplett formáját diagnosztizálhattuk. A betegnél szisztémás szteroidterápia mellett immunszuppresszív terápiát vezetünk be (cyclosporin). Jelenleg a beteg legjobb korrigált látóélessége 1,0/1,0; a beteg panaszmentes. Posterior scleritiseknél is találkozhatunk szerózus retinleválásokkal. Nem szabad azt elfelejteni, hogy az endogén uveitisek kezelésekor alkalmazott szteroidterápia mellékhatásaként is jelentkezhet centrális

serous chorioretinopathia. Ekkor a szteroid elhagyása javasolt és a beteget minél előbb immunszuppresszív kezelésre kell átállítani.

### Harmadik eset

Következő esetünk: egy 35 éves férfi beteg, akinek anamnézisében 3 hónappal ezelőtti kétoldali panuveitis szerepelt (Vod 0,3; Vosin 0,4). Az elindított általános kivizsgálások sarcoidosist diagnosztizáltak, amelyet pulmonológusok általános szteroidterápiával kezeltek. A szteroidterápia után 6 héttel mindkét szemén látásromlás, centrális foltlátás alakult ki. Felmerült uveitis recidíva lehetősége, emiatt került ismételtan intézetünkbe. Szemészeti vizsgálatok a legjobb korrigált látóélessége mindkét szemén 0,7 volt. Réslámpás-vizsgálat

6. ábra: A: Sarcoidosisos beteg mindkét szem makula-OCT-képe szerózus retinleválással szisztémás szteroidterápia mellett. B, C: Jobb és bal szem flurszecein-angiográfiás felvétele gyulladási jelek nélkül, „forró” pontokkal



során mindkét szemén békés elülső szegmentumot láttunk. Biomikroszkópos vizsgálat során mindkét oldalon a makulában neuroszenzoros retinaemelkedés volt megfigyelhető, amelyet makula-OCT- és FLAG-vizsgálat is alátámasztott (6. ábra). Aktív gyulladásos jeleket az elülső és hátsó szegmentumban sem láttunk. A klinikai kép alapján szteroid indukálta centrális szerózus chorioretinopathiát diagnosztizáltunk. Betegünknel ezután a szteroidterápiát immunszuppresszív kezelésre (methotrexat) váltottuk, amely hatására a látóélesség 1,0 lett, a szerózus retinaleválás a makulában mindkét oldalon megszűnt.

## Diagnosztika - Multimodális képalkotás

A betegség diagnosztikájában, tekintettel az etiológia széles spektrumára, a beteg részletes szemészeti és általános anamnéziszfelvétele kulcsfontosságú, különös tekintettel a beteg által szedett általános vagy topikális gyógyszerekre, étrend-kiegészítőkre, életmódi jellemzőkre.

A multimodális képalkotó eszközök közül a korábban használt érfestéses vizsgálatok; mint az indocianin-zöld vagy a fluoreszcein-angiográfia szerepe az utóbbi években jelentősen visszaszorult az optikai koherenciatomográfia elterjedésével. Szerózus retinaleválások esetén az angiográfiás vizsgálatok azonban számos esetben jelenleg sem mellőzhetőek, mert jelentős, olykor kizárólagos segítséget nyújthatnak a szerózus leválás kialakulását okozó esetleges háttérbetegségek megtalálásában, illetve kizárásában. Az indocianin-zöld-angiográfia nélkülözhetetlen a chorioideális gyulladásos folyamatok diagnózisához, és a terápia tervezésében is jelentős segítséget nyújt a fotodinamias kezelések esetében a lézerezendő terület nagyságának és lokalizációjának megválasztásában. A fluoreszcein-angiográfia a szivárgó pontok identifikálására (főként a lézeres terápia tervezésénél) és a neovaszkuláris vagy polypoideális kompo-

nensek detektálására továbbra is hasznos módszer (22).

A chorioidea háromdimenziós szerkezetének, rétegeinek elemzésére az optikai koherenciatomográfia új generációs modelljei segítségével lett lehetőség. A spectral domain (SD-) OCT új fejlesztése, a kiterjesztett mélységi képalkotás (enhanced depth imaging, EDI-OCT) szoftver kitüntetett pontokban készített manuális mérések felhasználásával képes a chorioidea morfológiájának és vaszkularizációjának jellemzésére, a swept source (SS-) OCT pedig a jobb áthatolóképességnek köszönhetően az üvegtest, a chorioidea és a sclera egyidejű ábrázolására is képes (23–25).

Krónikusan fennálló CSCR, valamint gyulladásos betegségek esetében, a chorioretinitises gócban vagy környezetében jelentkező neuroszenzoros elemelkedésnél különösen fontos a chorioideális neovaszkularizáció (CNV) kizárása, amely differenciálásában, napjainkban már az OCT-angiográfia lehet segítségünkre (26). Ez a terápia (anti-VEGF-kezelés) megválasztásában döntő fontosságú (6. ábra).

## Terápiás lehetőségek

A szerózus retinaleválások esetén terápiás célpontként a pigmenthámsejtek, illetve a chorioidea érhálózata jöhet szóba. Egyes próbálkozások az RPE pumpafunkcióinak javításával célozzák a szerózus folyadékgyülem mihamarabbi eltávolítását a subretinalis térből. Más esetekben a chorioideae-erek permeabilitásának helyreállítása, illetve az érhártya folyadékterhelésének csökkentése segíthet a folyadék retina alá vándorlásának megakadályozásában.

A pachychoioidális kórképekre azonban, a mai napig nincs jól bevált kezelési protokoll. Az utóbbi években a CSCR elsődlegesen választandó kezelése a verteporfinos fotodinamias terápia, amely azonban sajnálatos módon jelenleg, hazánkban és a világ nagy részén a verteporfin gyártási problémái mi-

att elérhetetlenné vált. A korábban reménykeltő megoldásként bevezetett mineralokortikoid-antagonista (eplerenon) kezelés használatát pedig, a VICI-tanulmány óta megkérdőjelezzük (27). A kezelés alapját az adta, hogy az érhártyában mineralokortikoid-receptorok jelenlétét igazolták, amelyek aktivációja állatkísérletes és farmakológiai tanulmányokban ezen erek tágulatát és permeabilitás-fokozódását váltotta ki, subretinalis folyadékgyülem kialakulásához vezetve (28, 29). A legújabb metaanalízis is az eplerenonkezelés gyenge hatékonyságát véleményezte mind a látóélesség javulása, mind a subretinalis folyadék felszívódása szempontjából (30). A küszöbérték alatti mikropulzus lézerkezelés (SMLT) alkalmazásával is számos esetsorozat-tanulmány látott napvilágot igen kedvező hatékonysági és biztonságossági eredménnyel, bár az ezekben észlelt folyadékfelszívódási arányt az azóta publikált prospektív, randomizált klinikai vizsgálatban (PLACE STUDY) nem sikerült reprodukálni (31–34). A kezelést kétféle módszerrel ajánlják: egyik esetben a FLAG-on ábrázoló szivárgó pontot kezelik komputeres (Navilas-lézer), vagy manuális identifikálás után, másik esetben a neuroszenzoros leválás egész területén végeznek a foveát is magában foglaló SMLT-kezelést. Az SMLT-kezelés PDT-vel összehasonlítva; hatékonyságát tekintve szerényebb eredményt mutatott, biztonságossági profilja azonban kedvezőbb; sem általános sem helyi károsodást nem írtak le alkalmazását követően (34, 35). A kezelés sikerességének szempontjából egyik legfontosabb tényezőnek a betegség fennállási idejét tartják, minél hamarabb döntünk az SMLT alkalmazása mellett, annál valószínűbb a kedvező kimenetel (35). A gyógyszer vagy egyéb kemikália által okozott szekunder szerózus leválások kezelésében természetesen elsődleges a kiváltó ok felismerése és annak lehetőség szerinti elkerülése. Amennyiben chorioideális neovaszkularizáció is jelen van, a válasz-

tandó terápia az anti-VEGF-szerek intravitreális alkalmazása. Az injekciók gyakorisága, és a szükséges injekciószám azonban kevésbé standardizált, mint a multicentrikus tanulmányokban vizsgált időskori makula degeneráció (AMD), vagy diabéteszes makulaödéma esetében (36). Gyulladásos kórképek, illetve krónikus CSCR vagy PNV esetén általában lényegesen kevesebb injekcióval sikerül a retina szárazságát biztosítani (37). Ezzel szemben polypoid vasculopathia kialakulásakor, az AMD-ben használatos töltő dózis és „treat and extend” protokoll szerényebb eredményeket garantál. Ezeknél a betegeknél korábban az anti-VEGF-kezelés PDT-vel történő kombinációját ajánlották (38). Jelenleg pedig megfontolandó a töltődózis 6 injekcióra emelése, illetve a későbbi szorosabb monitorizálás, intenzívebb kezelés a legjobb eredmény elérése érdekében (38). Ha a szerózus leválás hátterében gyulladásos kórkép igazolódik, az alapbetegség kezelése jelenthet meg-

oldást szisztémás szteroid adásával. Nem szabad elfelejtenünk azonban, hogy endogén uveitisek kezelésekor alkalmazott szteroidterápia mellékhatásaként is jelentkezhet centrális szerózus chorioretinopathia. Ekkor a szteroid elhagyása, és a beteg immunosuppresszív kezelésre történő átállítása javasolt.

## Következtetések

A szerózus retinaleválások hátterében számos szisztémás betegség állhat, amelyek az érhártya perfúzióját, illetve érpermeabilitását befolyásolják különböző patofiziológiai folyamatok által. A pontos diagnózis felállításában ezért jelentős segítséget nyújthat a modern multimodális képalkotás; különös tekintettel az érhártya leképezését is biztosító angiográfiás (ICG) és új generációs OCT-készülékekre (EDI üzemmód, Swept-source OCT). Az OCT-angiográfia pedig különösen hasznos a betegséghez esetlegesen társuló CNV-k kimutatásában. Az elváltozás hátterében gondol-

junk gyulladásos eredetre, ha a beteg autoimmun kórképben szenved, gyulladásos jeleket látunk az elülső vagy a hátsó szegmentumban, a perifériás chorioideában/retinában is látható elváltozás. A retinaleválás hátterében mindig gondoljunk beteg által szedett általános vagy topikális gyógyszerek, étrend-kiegészítők lehetséges retinára gyakorolt mellékhatására is. A szerózus retinalis folyadékgyülemek kezelésére jelenleg nem létezik egységes protokoll. Leggyakrabban a háttérbetegség kezelése, vagy a kiváltó állapot megszüntetése jelenthet végleges megoldást.

## Nyilatkozat

*A szerzők kijelentik, hogy speciális eseteket ismertető továbbképző közleményük megírásával kapcsolatban nem áll fenn velük szemben pénzügyi vagy egyéb lényeges összeütközés, összeférhetetlenségi ok, amely befolyásolhatja a közleményben bemutatott eredményeket, az abból levont következtetéseket vagy azok értelmezését.*

## IRODALOM

- Marmor MF. Structure, function, and disease of the retinal pigment epithelium. In *The Retinal Pigment Epithelium*. Edited by Marmor MF, Wolfensberger TJ. New York: Oxford University Press; 1998. p. 3–9.
- Wolfensberger TJ, Chiang RK, Takeuchi A, et al. Inhibition of membrane bound carbonic anhydrase enhances subretinal fluid absorption and retinal adhesiveness. *Graefes Arch Clin Exp Ophthalmol* 2000; 238: 76–80. <http://doi.org/10.1007/s004170050013>
- Marshall J, Hussain AA, Starita C, et al. Aging and Bruch membrane. In *The Retinal Pigment Epithelium*. Edited by Marmor MF, Wolfensberger TJ. New York: Oxford University Press; 1998. p. 669–692.
- Yoon YH, Marmor MF. Retinal pigment epithelium adhesion to Bruch's membrane is weakened by hemicholinium-3 and sodium iodate. *Ophthalmic Res* 1993; 25: 386–392. <http://doi.org/10.1159/000267341>
- Chiang RK, Yao XY, Takeuchi A, et al. Cytochalasin D reversibly weakens retinal adhesiveness. *Curr Eye Res* 1995; 14: 1109–1113. <http://doi.org/10.3109/02713689508995817>
- Wolfensberger TJ, Tufail A. Systemic disorders associated with detachment of the neurosensory retina and retinal pigment epithelium. *Current Opinion in Ophthalmology* 2000; 11: 455–461. <http://doi.org/10.1097/00055735-200012000-00012> PMID: 11141641
- Spaide RF, Gemmy Cheung CM, Matsumoto H, et al. Venous overload choroidopathy: A hypothetical framework for central serous chorioretinopathy and allied disorders. *Progress in Retinal and eye Research* 2022 Jan; 86: 100973. PMID: 34029721 <http://doi.org/10.1016/j.preteyeres.2021.100973>
- Pryds A, Sander B, Larsen M. Characterization of subretinal fluid leakage in central serous chorioretinopathy. *Invest Ophthalmol Vis Sci* 2010; 51(11): 5853–5857. <http://doi.org/10.1167/iovs.09-4830>
- Perkins SL, Kim JE, Pollack JS, et al. Clinical characteristics of central serous chorioretinopathy in women. *Ophthalmology* 2002; 109: 262–266. [http://doi.org/10.1016/S0161-6420\(01\)00951-4](http://doi.org/10.1016/S0161-6420(01)00951-4)
- Daruich A, Matet A, Dirani A, et al. Central serous chorioretinopathy: recent findings and new pathophysiology hypothesis. *Prog Retin Eye Res* 2015; 48: 82–118. <http://doi.org/10.1016/j.preteyeres.2015.05.003>. Epub 2015 May 27.
- Gergely R, Ecsedy M, Kovács I, Papp A, Resch M, Récsán Zs, Szabó A, Nagy Z. Pachychoioidális kórképek. *Orvosi Hetilap* 2021; 162(20): 770–781. <http://doi.org/10.1556/650.2021.32062>
- Velez-Montoya R, Olson J, Petrach M. Acute Onset Central Serous Retinopathy In Association With Mek Inhibitor Use For Metastatic Cancer. *IOVS* 2011; 52: 2153. ARVO Annual Meeting Abstract
- de la Cruz-Merino L, Di Guardo L, Grob JJ, et al. Clinical features of serous retinopathy observed with cobimetinib in patients with BRAF-mutated melanoma treated in the randomized coBRIM study. *J Transl Med* 2017; 15(1): 146. <http://doi.org/10.1186/s12967-017-1246-0>
- van Dijk EH, van Herpen CM, Marinkovic M, Haanen JB, et al. 2015. Serous Retinopathy Associated with Mitogen-Activated Protein Kinase Kinase Inhibition (Binimetinib) for Metastatic Cutaneous and Uveal Melanoma. *Ophthalmology* 122: 1907–1916. <http://doi.org/10.1016/j.ophtha.2015.05.027>
- van Dijk EH, Duits DE, Versluis M, Luyten GP, Bergen AA, et al. Loss of MAPK Pathway Activation in Post-Mitotic Retinal Cells as Mechanism in MEK Inhibition-Related Retinopathy in Cancer Patients. *Medicine (Baltimore)* 95: e3457. <http://doi.org/10.1097/MD.0000000000003457>
- Chiang RK, Yao XY, Takeuchi A, et al. Cytochalasin D reversibly weakens retinal adhesiveness. *Curr Eye Res* 1995; 14: 1109–1113. <http://doi.org/10.3109/02713689508995817>
- Wolfensberger TJ, Tufail A. Systemic disorders associated with detachment of the neurosensory retina and retinal pigment epithelium. *Current Opinion in Ophthalmology* 2000; 11: 455–461. <http://doi.org/10.1097/00055735-200012000-00012>
- Spaide RF, Gemmy Cheung CM, Matsumoto H, Kishi S, Boon CJF, van Dijk EHC, Mauguet-Faysse M, Behar-Cohen F, Hartnett ME, Sivaprasad S, Iida T, Brown DM, Chhablani J, Maloca PM. Venous overload choroidopathy: A hypothetical framework for central serous chorioretinopathy and allied disorders. *Prog Retin Eye Res* 2022 Jan; 86: 100973. <https://doi.org/10.1016/j.preteyeres.2021.100973>
- Davies AJ, Kelly SP, Bhatt PR. “Poppers maculopathy” an emerging ophthalmic reaction to recreational substance abuse. *Eye* 2012 Jun; 26(6): 888. <http://doi.org/10.1038/eye.2012.37>
- Gruener AM, Jeffries MA, El Housseini Z, et al. Poppers maculopathy. *Lancet* 2014; 384(9954): 1606. [http://doi.org/10.1016/S0140-6736\(14\)60887-4](http://doi.org/10.1016/S0140-6736(14)60887-4). Epub 2014 Jun 19.



21. Docherty G, Eslami M, O'Donnell H. "Poppers Maculopathy": a case report and literature review. *Can. J Ophthalmol* 2018; 53(4): e154–e156. <https://doi.org/10.1016/j.cjco.2017.10.036>
22. Kerényi Á, Seres A, Süveges I. Fluorescein és indocyaninzöld angiográfia chorioretinopathia centrális serosaban. *Szemészet* 2000; 137: 39–45.
23. Freeman WR, Bartsch DU, Mueller AJ, et al. Simultaneous indocyanine green and fluorescein angiography using a confocal scanning laser ophthalmoscope. *Arch Ophthalmol* 1998; 116: 455–463. <http://doi.org/10.1001/archophth.116.4.455>
24. Lavers H, Zambarakji H. Enhanced depth imaging-OCT of the choroid: a review of the current literature. *Graefes Arch Clin Exp Ophthalmol* 2014; 252: 1871–1883. Epub 2014 Nov 4. <http://doi.org/10.1007/s00417-014-2840-y>.
25. Ruiz-Medrano J, Flores-Moreno I, Peña-García P, et al. Macular choroidal thickness profile in a healthy population measured by swept-source optical coherence tomography. *Invest Ophthalmol Vis Sci* 2014; 55: 3532–3542. <http://doi.org/10.1167/iovs.14-13868>
26. Siggel R, Spital CH, Lentzsh A, Liakopoulos S. Optical coherence tomography angiography for the detection of macular neovascularization – comparison of en face versus cross-sectional view. *Eye* 2022; 1: 1–7. Epub 2022 Jan 6. <http://doi.org/10.1038/s41433-021-01892-5>
27. Lotery A, Sivaprasad S, O'Connell A, et al. Eplerenone for chronic central serous chorioretinopathy in patients with active, previously untreated disease for more than 4 months (VICI): a randomised, double-blind, placebo-controlled trial. *Lancet* 2020; 395(10220): 294–303. [http://doi.org/10.1016/S0140-6736\(19\)32981-2](http://doi.org/10.1016/S0140-6736(19)32981-2)
28. Zhao M, Célérier I, Bousquet E, et al. Mineralocorticoid receptor is involved in rat and human ocular chorioretinopathy. *J Clin Invest* 2012; 122(7): 2672–2679. Epub 2012 Jun 11. <http://doi.org/10.1172/JCI61427>
29. van Dijk EHC, Nijhoff MF, de Jong EK, et al. Central serous chorioretinopathy in primary hyperaldosteronism. *Graefes Arch Clin Exp Ophthalmol* 2016; 254(10): 2033–2042. <http://doi.org/10.1007/s00417-016-3417-8>. Epub 2016 Jul 8
30. Felipe CG, Biancardi AL, Civile VT, Carvas Junior N, Serracarbassa PD, Koike MK. Mineralocorticoid receptor antagonists for chronic central serous chorioretinopathy: systematic review and meta-analyses. *Int J Retina Vitreous* 2022 Jun 7; 8(1): 34. <http://doi.org/10.1186/s40942-022-00385-1>
31. Yadav NK, Jayadev C, Mohan A, et al. Subthreshold micropulse yellow laser (577 nm) in chronic central serous chorioretinopathy: safety profile and treatment outcome. *Eye*. 2015; 29: 258–64. <http://doi.org/10.1038/eye.2014.315>
32. Kim JY, Park HS, Kim SY. Short-term efficacy of subthreshold micropulse yellow laser (577-nm) photocoagulation for chronic central serous chorioretinopathy. *Graefes Arch Clin Exp Ophthalmol* 2015; 253: 2129–35. Epub 2015 Feb 26. Jan 23. <http://doi.org/10.1007/s00417-015-2965-7>
33. Malik KJ, Sampat KM, Mansouri A, et al. Low-intensity/high-density subthreshold micropulse diode laser for chronic central serous chorioretinopathy. *Retina* 2015; 35: 532. <http://doi.org/10.1097/IAE.0000000000000285>
34. van Dijk EHC, Fauser S, Breukink MB, et al. Half-dose photodynamic therapy versus high-density subthreshold micropulse laser treatment in patients with chronic central serous chorioretinopathy: The place trial. *Ophthalmology* 2018; 125(10): 1547–55. Epub 2018 Jun 14. <http://doi.org/10.1016/j.ophtha.2018.04.021>
35. Roca JA, Wu L, Fromow-Guerra J, et al. Yellow (577 nm) micropulse laser versus half-dose verteporfin photodynamic therapy in eyes with chronic central serous chorioretinopathy: results of the Pan-American Collaborative Retina Study (PACORES) Group. *Br J Ophthalmol* 2018. <http://doi.org/10.1136/bjophthalmol-2017-311291>
36. Mathis T, Holz FG, Sivaprasad S, et al. Characterisation of macular neovascularisation subtypes in age-related macular degeneration to optimise treatment outcomes. *Eye* 2022; 9: 1–8. <https://doi.org/10.1038/s41433-022-02231-y>
37. Yoon J, Yoon W, NA SK, et al. Long-term outcome of intravitreal anti-vascular endothelial growth factor treatment for pachychoroid neovascularopathy. *Sci Rep* 2021; 11: 12052. <https://doi.org/10.1038/s41598-021-91589-2>
38. Fenner BJ, Cheung CMG, Sim SS, et al. Evolving treatment paradigms for PCV. *Eye* 2022; 36: 257–265. <https://doi.org/10.1038/s41433-021-01688-7>

LEVELEZÉSI CÍM

Dr. Ecsedy Mónika, e-mail: [ecsedymo@gmail.com](mailto:ecsedymo@gmail.com)