

Pterygium műtéti megoldása kötőhártya autograft transzplantációval (első eredményeink)

GALE ARNOLD GYÖRGY DR., TÓTH-MOLNÁR EDIT DR.

Szegedi Tudományegyetem, Általános Orvostudományi Kar, Szemészeti Klinika, Szeged (igazgató: Prof. Dr. Tóth-Molnár Edit egyetemi tanár)

Célkitűzés: A Szegedi Tudományegyetem Szemészeti Klinikáján 2020. február és 2022. december között egy operátor (G. A. Gy.) által elvégzett pterygium ellenes műtétek (conjunctiva autograft szövetragasztós rögzítéssel) során elért eredmények bemutatása, recidívaráta felmérése.

Beteg és módszer: 74 beteg 84 szemén primer vagy recidivált pterygium miatt végeztünk műtétet. A műtétek alapja a „cut and paste” technika volt, egyes műtéti lépéseket azonban módosítottunk különböző korszerű technikák elemeivel („P.E.R.F.E.C.T for Pterygium”, „Novel Unassisted Pterygium Excision”, „Donor Graft Harvesting with Air for Pterygium”, „Sandwich Fibrin Glue Technique”) a műtéti idő csökkentése és a műtéti eredményesség növelése céljából.

Az eltávolított pterygium helyén a csupasz sclerát a superior vagy superotemporális bulbáris kötőhártyából kimetszett grafftal fedtük, ezt Tisseel Lyo (Baxter, Ausztria) fibrinragasztóval rögzítettük. A követési idő 1-34 hónap volt.

Eredmények: A conjunctivalis autograft rögzítése minden esetben sikeres volt. Posztoperatív szövődmények közül a következőt tapasztaltuk: graft-retrakció, majd nem korrigálható graft-elvándorlás (1/84). 50 szem esetében volt 1 évnél hosszabb az utánkövetési idő (átlag: 19,12 hónap, szélső értékek: 12-34 hónap), recidíva ebben a csoportban nem volt tapasztalható. A többi 34 operált szem esetében a követési idő kevesebb volt, mint 1 év (átlag: 4,29 hónap, szélső értékek: 1-9 hónap), ezen csoportban 2 betegnél volt észlelhető parciális recidíva (mindkét esetben korábban többször bare-sclera technikával műtött betegekről van szó).

Következtetés: A fibrinragasztóval végzett conjunctivalis autograft rögzítése a pterygium ellenes műtétek terén nagyon hatékonynak bizonyult, figyelembe véve a rövid műtéti időt, a minimális fájdalommal járó posztoperatív időszakot és a nagyon alacsony recidívarátát. Mindezek miatt mind primer pterygiumok, mind recidívák esetén kitűnő megoldásnak gondoljuk ezt a már régről ismert, eredményes „cut and paste” technikát.

KULCSSZAVAK

pterygium, conjunctiva, fibrinragasztó, autograft

Pterygium surgery with conjunctival autograft transplantation – our first results

Purpose: Presentation of the obtained results and assessment of the recurrence rate of the pterygium surgeries (done with conjunctival autograft fixation by tissue glue) performed by the same surgeon (G. A. Gy.) at the Department of Ophthalmology, University of Szeged between February 2020 and December 2022.

Patient and method: Surgery was performed on 84 eyes of 74 patients due to primary or recurrent pterygium. The surgeries were based on the „cut and paste” technique, but some surgical steps were modified with elements of various modern techniques („P.E.R.F.E.C.T for Pterygium”, „Novel Unassisted Pterygium Excision”, „Donor Graft Harvesting with Air for Pterygium”, „Sandwich Fibrin Glue Technique”) to reduce surgical time and increase surgical performance.

After the surgical removal of the pterygium, the bare sclera was covered with graft excised from the superior or superotemporal bulbar conjunctiva, which was then fixed with Tisseel Lyo (Baxter, Austria) fibrin glue. The follow-up period was 1-34 months.

Results: The fixation of the conjunctival autograft was successful in all cases. Among the postoperative complications, the following was observed: graft retraction followed by incorrigible graft migration (1/84). Follow-up period was longer than 1 year in 50 eyes (mean: 19.12 months, endpoints: 12-34 months), no recurrence was observed in this group. For the other 34 operated eyes, the follow-up was less than 1 year (mean: 4.29 months, endpoints: 1-9 months), partial recurrence was observed in 2 patients in this group (in both cases, they had previously been operated several times with bare-sclera technique).

Conclusion: Fixing the conjunctival autograft with fibrin glue during pterygium surgery has been shown to be a very effective technique, given the short duration of surgery, the minimal pain in the postoperative period and the very low recurrence rate. For all these reasons, we consider this long-known, effective „cut and paste” technique to be an excellent solution, both in primary pterygium and also in recurrent cases, and the modification of this great technique with modern features can provide an outstanding level of efficiency.

KEYWORDS

pterygium, conjunctiva, fibrin glue, autograft

Bevezetés

A pterygium – a kötőhártya rákúszása a szaruhártyára – egy progresszív betegség, amely előrehaladott stádiumban látásromláshoz, a szem motilitásának korlátozásához vezethet (1, 8–13, 16, 17). Az elváltozás műtéti úton kezelhető, de a kiújulás jelentős problémát okozhat. A recidiváló pterygium megoldására számos műtéti eljárás alkalmazható. Egyes szerzők sclerokeratoplasztikát, lamelláris keratoplasztikát, míg mások varrattal rögzített conjunctiva autograft transzplantációt, illetve excimer lézerablációt javasolnak (5, 14, 15, 21, 24).

A conjunctivalis autograft varrat nélküli rögzítésére kiváló alternatíva a fibrinragasztó használata, amit korábban főleg a plasztikai sebészetben alkalmaztak.

A kötőhártya autograft transzplantáció széles körben elterjedt, jó eredménnyel, alacsony recidíváráttal alkalmazható műtéti technika a klinikai gyakorlatban (16, 17). A

kötőhártya autotranszplantátumnak a csupasz sclerához történő rögzítéséhez alkalmazható kétkomponensű fibrinragasztó. A fibrinragasztó-használat két legjelentősebb előnye a lerövidülő műtéti idő és a lényegesen enyhébb posztoperatív fájdalom (18, 22). Ang is jó eredményekről számolt be pterygium műtét során elvégzett conjunctivalis graft-transzplantációt illetően, kiemelve a mitomycin-C (MMC) használatának fontosságát bizonyos esetekben (1).

Hirst és munkatársai az általuk kifejlesztett technikát (P.E.R.F.E.C.T – Pterygium Extended Removal Followed by Extended Conjunctival Transplant – for pterygium) alkalmazva kimagaslóan jó eredményekről számoltak be: egy év alatt 111 műtétből egy esetben sem alakult ki recidíva, 10 éves nyomon követés során a recidíváráta nem romlott és a kiváló posztoperatív esztétikai megjelenés is változatlan maradt (10, 11, 12, 13). *Fava* az általa kidolgozott „Sandwich Fibrin Glue” technika

alkalmazásával ugyancsak igen alacsony recidíváráttáról számolt be (6). Metaanalízisek eredményei alapján kijelenthető, hogy a conjunctivalis autograft-átültetés kisebb rekurrenciájú az amnion membrán átültetéséhez képest 6 hónap nyomon követés után, valamint hogy a fibrinragasztós autograft-rögzítés alacsonyabb recidíváráttát eredményezett a varrattal történő autograft rögzítéssel szemben, illetve a műtéti idő is rövidebbnek bizonyult (3, 4, 23). Az autograft rögzítése autológ savóval jó alternatívája a conjunctiva graft fibrinragasztós rögzítésének (19). *Tappin* jó eredményeket ért el a „glue and glide” technikával, míg *Chong* innovatív ötletet közölt az intraoperatív tenonectomia megkönnyítésére (2, 25). Egyes szerzők beszámoltak róla, hogy a conjunctivalis grafttal vagy amnion membránnal történő csupasz sclera fedése jelentős astigmia csökkentést eredményezett a bare sclera technikával szemben (7). *Wenwei* metaanalízise alapján az autograft kimetszésének területe

(superior vagy inferior bulbáris conjunctiva) nem befolyásolta a recidivát (26). *Moscovici* beszámolt egy nagyon egyszerű és hatékony, subconjunctivalisan injektált levegőbuborékkal történő autograft delaminálási technikáról (20).

Jelen közleményünkben egy általunk kidolgozott, alapjait tekintve *Korányi és munkatársai* módszerén alapuló és a fentebb részletezett közleményekből szintetizált módosításokkal kiegészített műtéti technikával elért első eredményeinkről számolunk be (16, 17).

Betegek és módszer

Betegek

Pterygium miatt 74 beteg 84 szemén végeztünk műtétet. 63 esetben primer, 21 esetben recidivált pterygium került műtetre.

A műtétek során kétkomponensű szövetragasztót használtunk: TISSEEL Lyo (Baxter, Ausztria). Egyik komponense humán vérből izolált fibrinogént és szintetikus aprotinint tartalmaz. A másik komponens a humán trombin és kalcium-klorid keveréke. Fibrinotherm (Baxter, Ausztria) készüléket használva a 2 komponens 37° Celsiusra melegíthető, ez elősegíti a 2 komponens megfelelő adhézióját 10 másodperc alatt. A TISSEEL Lyo fibrinragasztónak a legkisebb, 2 ml-es kiszerelését használtuk.

Módszer

A műtétek alapja a „cut and paste” technika volt, egyes műtéti lépéseket azonban módosítottunk különböző korszerű technikák elemeivel („P.E.R.F.E.C.T for Pterygium”, „Novel Unassisted Pterygium Excision”, „Donor Graft Harvesting with Air for Pterygium”, „Sandwich Fibrin Glue Technique”) (16, 17) (1. ábra). Oxibuprokain-hidroklorid (0,4%) érzéstelenítő szemcsepp használata után a superior limbális részen egy 6/0-ás tartóvarratot helyeztünk be (1. a). Filctollal a pterygium területét demarkáltuk

(1. b), majd az érintett bulbáris conjunctiva alá 25 G-s tű segítségével 0,2 ml 2%-os Lidocaint fecskendeztünk. A pterygium nasalis részén lévő demarkáló vonal mentén conjunctivalis bemetszést ejtettünk (1. c). A conjunctivát delamináltuk az alatta lévő Tenon-toktól, majd olló segítségével a Tenont is delamináltuk a sclerától (1. d). A következő lépés során *Chong* technikáját („Novel Unassisted Pterygium Excision”) használtuk: a delaminált Tenon-tok alá egy lándzsa alakú szivacsot helyeztünk (1. e), így biztonságosan meg tudtuk keresni a m. rectus medialis tapadását, amelyről a Tenont delamináltuk (2). Figyelembe véve a Hirst-féle „P.E.R.F.E.C.T for pterygium” technikát, törekedtünk egy kiterjedt Tenon kimetszésre, időnként meghaladva a m. rectus medialis tapadási pontját (10, 11, 12, 13). A pterygium fejtét csipeszszel lefejtettük a corneáról, majd a reziduális szövetet – gondos vérzés-csillapítás mellett – crescent késsel távolítottuk el a scleráról, „csupasz” sclera területet eredményezve (1. f). Szuperior vagy szuperotemporális kvadránsban a bulbáris conjunctiván demarkáltuk az átültetendő autograftot egy szemészeti kaliper filctollal bejelölt végeivel (1. g). A megjelölt conjunctiva alá 30 G-s tű segítségével levegőt fecskendeztünk a conjunctiva és a Tenon közé – *Moscovici* technikáját alkalmazva –, ezáltal könnyedén delaminálódott a conjunctiva graft (1. h) amit tompa ollóval kimetszettünk (1. i) majd a cornea közepére hajtottuk (1. j) a fibrinragasztó két komponensének előkészítéséig (20). Fibrinotherm készülékkel mindkét komponenst 37° Celsiusra melegítettük, illetve az első komponenst (fibrinogén és szintetikus aprotin) a készülék segítségével homogén állagúra kevertük 3 percen át, majd két külön fecskendőbe 0,1-0,1 ml-t szívtunk mindkét komponensből. A száraz és csupasz sclerára a TISSEEL Lyo fibrin komponenséből fecskendeztünk (1. k), majd a második komponensből (humán trombin és kalcium-klorid) a con-

junctionalis autograft belső részét fedtük (1. l), ezt követően a grafatot ráfordítottuk a belső részével a fibrin komponenssel fedett sclerára (1. m), a sebszéleket az autograft széleirehöz pozícionáltuk pár másodperc erejére, majd Fava technikáját figyelembe véve („Sandwich Fibrin Glue Technique”), a már átültetett és fixált graft széleinek adhézióját megerősítettük egy, a kétkomponensű ragasztóból származó plusz réteggel (1. n) (6). A fibrinragasztó komponenseinek adhéziója kb. 10 másodperc alatt következett be. A műtét után a páciens csukott szemére kötést helyeztünk fel, amit 24 óra elteltével távolítottunk el. A javasolt posztoperatív terápia napi ötször levofloxacin csepp két héten át, napi ötször dexamethason csepp négy héten át, majd csökkentve napi három cseppentésre még 2-4 hétig, illetve hialuronsav-tartalmú műkönyv napi négy-öttször a posztoperatív első három hónapban. A követési idő 1-34 hónap volt.

Eredmények

A műtött páciensek száma 74 (19 nő és 55 férfi), átlagéletkor 62,1 év (szélső értékek: 34,5–94 év). Az átlagos műtéti idő 20-30 perc között változott. Korai posztoperatív szövődeményként 1 esetben graft-retrakciót, majd következményes nem korrigálható graft-elvándorlást észleltünk – feltételezzük, hogy a műtét végén véletlenül be-cseppentett povidon-iodid nagymértékben hozzájárulhatott ehhez a szövődeményhez –, egyelőre 14 hónap követési idő után nem észlelhető recidívahajlam a műtött szemén. A többi esetben (83/84) az átültetett autograft beilleszkedett a környező kötőhártyába. A korai posztoperatív időszakban (műtétet követő 1-6 hét) 8 esetben észleltünk suffusiót az átültetett conjunctiva autograft alatt, ami 4-6 hét alatt szívódott fel. A conjunctiva graft kimetszésének helye átlagosan 7-8 nap alatt hámosodott.

50 szem esetében volt 1 évnél hosszabb az utánkövetési idő (átlag:

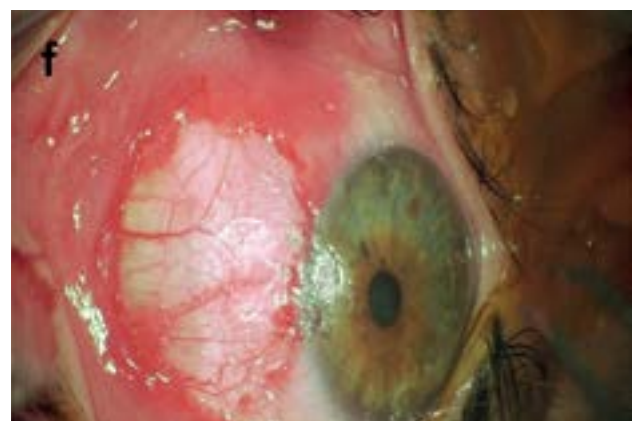
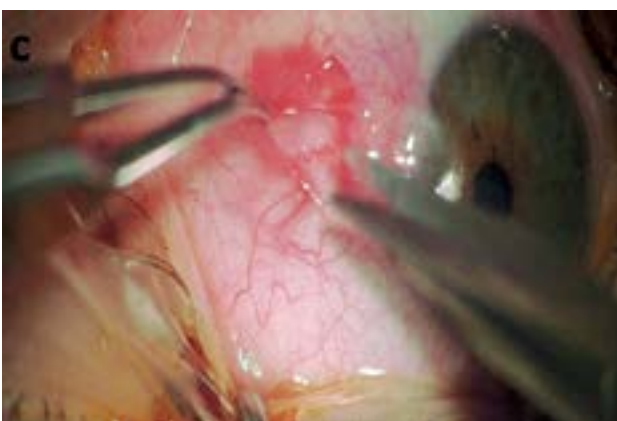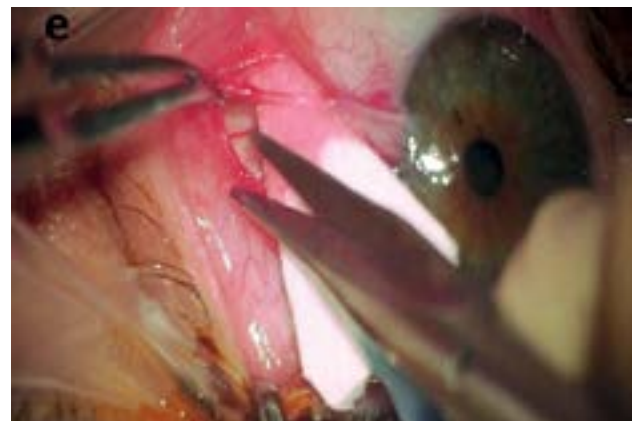
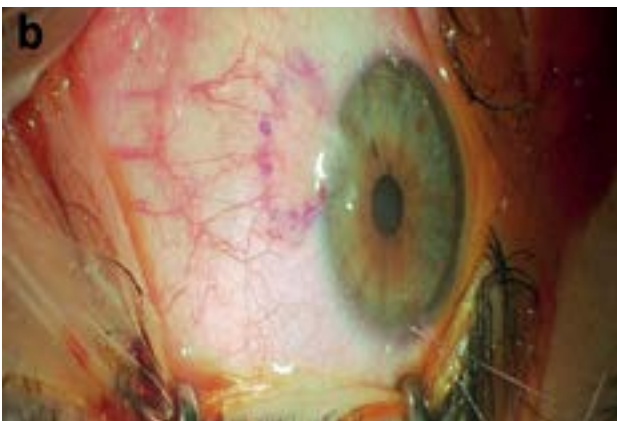
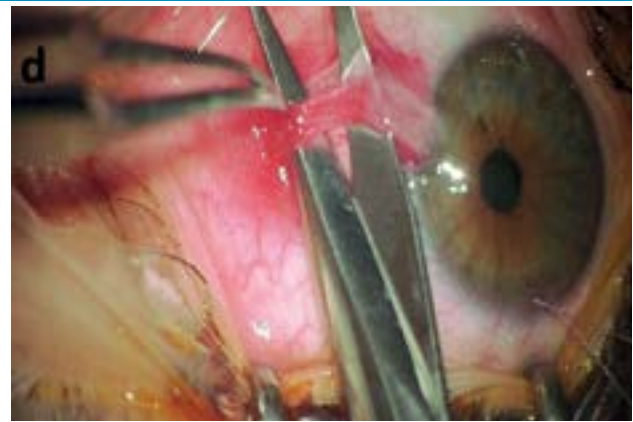
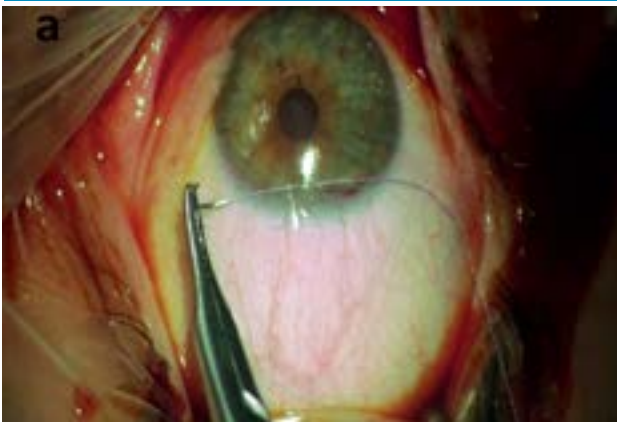
19,12 hónap, szélső értékek: 12-34 hónap), recidíva ebben a csoportban nem volt tapasztalható.

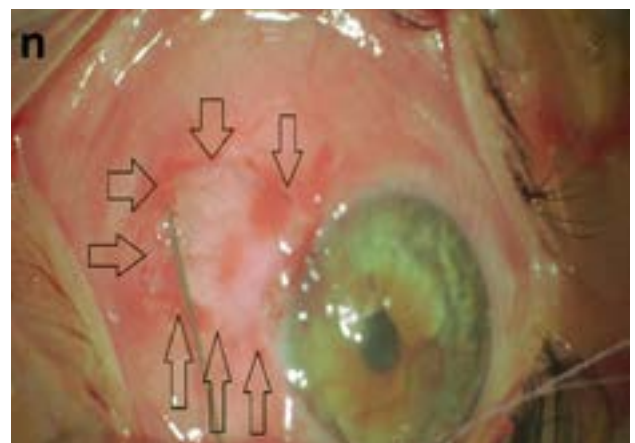
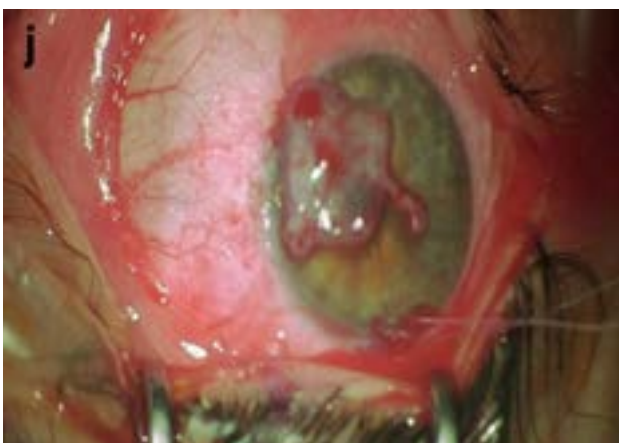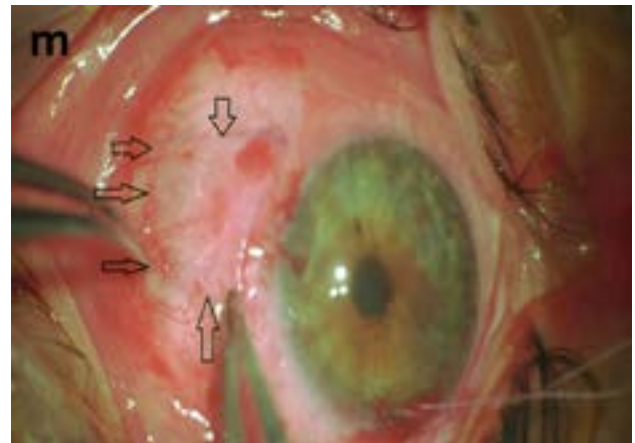
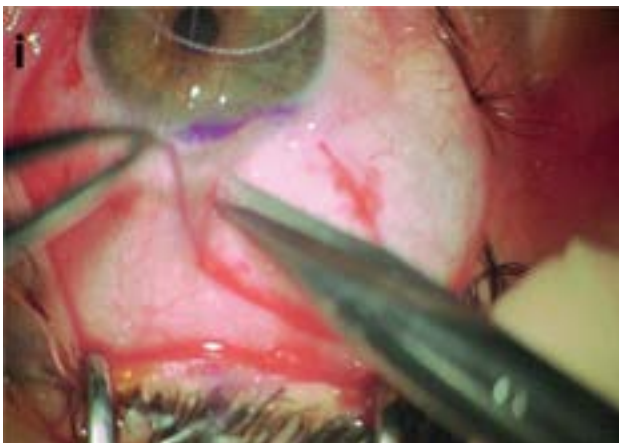
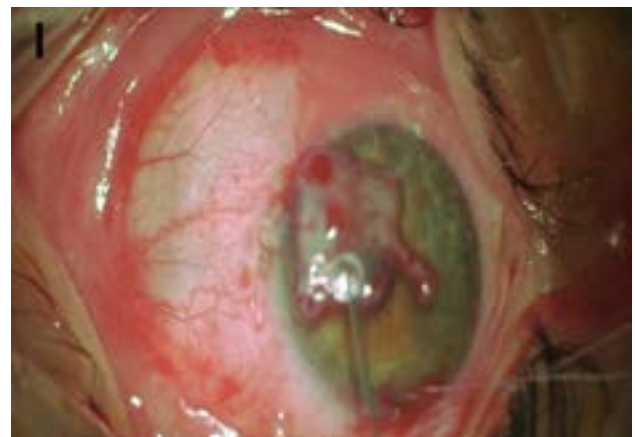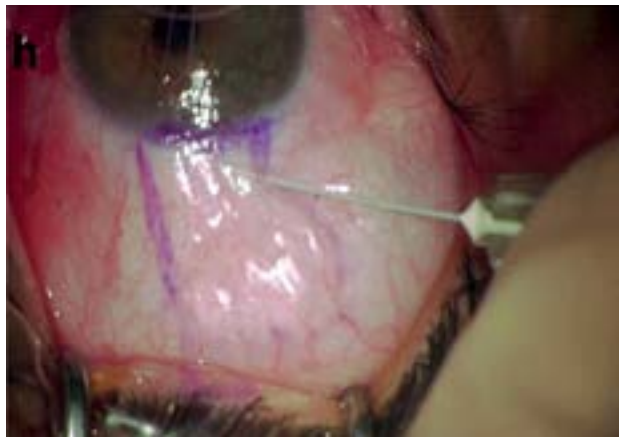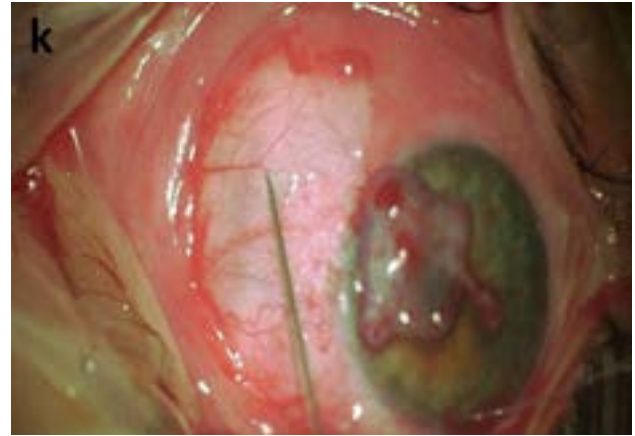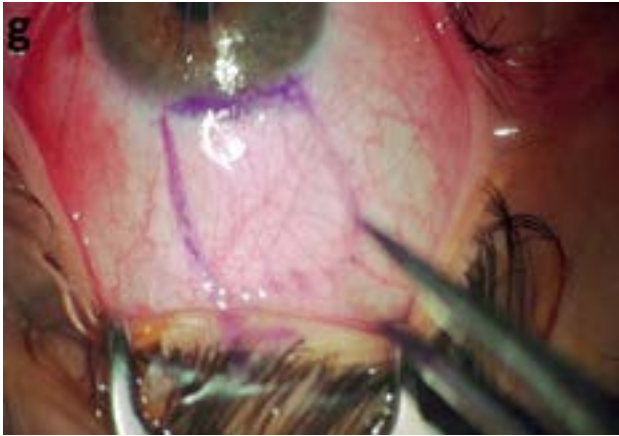
34 operált szem esetében a követési idő kevesebb volt, mint 1 év (átlag: 4,29 hónap, szélső értékek: 1-9

hónap), ezen csoportban 2 betegnél volt észlelhető parciális recidíva (mindkét esetben korábban többször bare-sclera technikával műtött betegekről volt szó). Újabb műtetre egyelőre nem került sor.

A posztoperatív első napon a betegek 90-95 százalékának egyáltalán nem volt fájdalma, ez részben a potenciálisan irritáló varratok hiányának volt köszönhető.

1. ábra: A műtéti technika: tartóvarrat behelyezés (a), pterygium demarkálása (b), conjunctiva delaminálása (c), Tenon delaminálása (d), Tenon delaminálás kiterjesztése és pterygium ablatio (e), csupasz sclera (f), **következő oldalon:** conjunctiva autograft demarkálása a superior kvadránsban (g), subconjunctivalisan levegő-befekcskendezés (h), graft kimetszése (i), graft pozicionálása a corneán (j), Tisseel Lyo fibrinkomponensének használata a sclerán (k), trombin-komponens cseppentése az autografra (l), graft pozicionálása a csupasz sclerára (m), sebszélék egyesítése (n)





A korai posztoperatív kontrollok alkalmával (1 nap – 1 hét – 1 hónap), amennyiben a posztoperatív szemnyomás a topikális szteroidkezelés hatására szignifikáns emelkedést mutatott (>21 Hgmm), úgy a topikális szteroidot nem szteroid gyulladáscsökkentő (NSAID) cseppekre cseréltük. Betegcsoportunkban ez 2 esetben

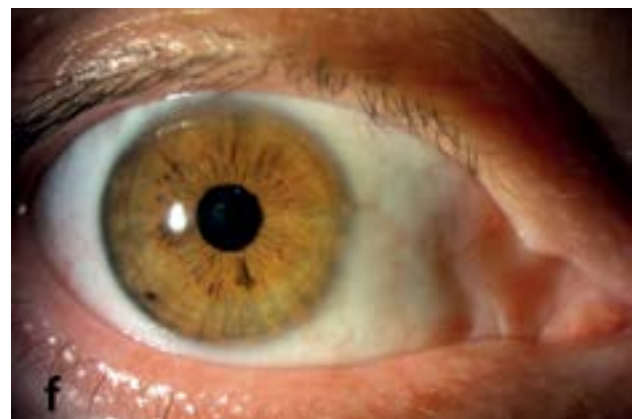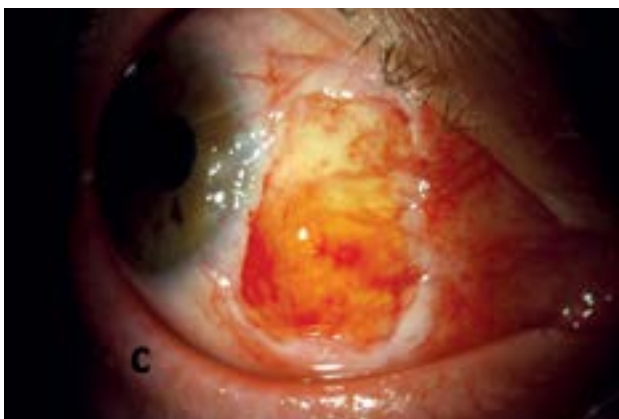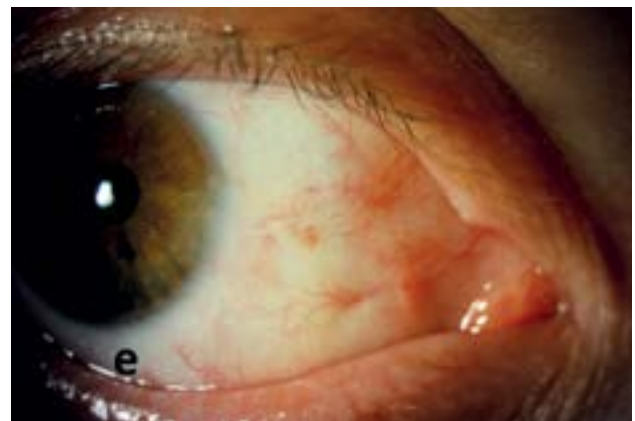
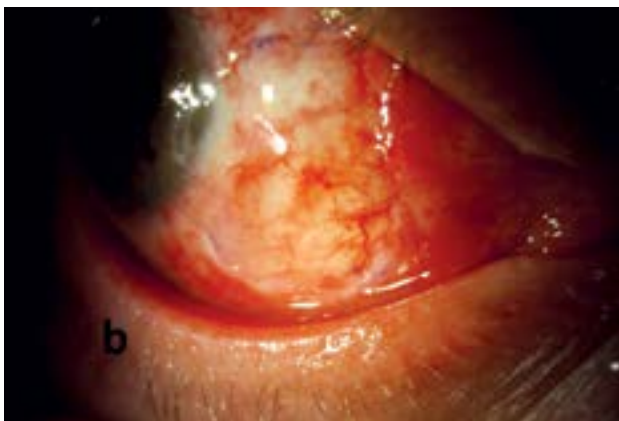
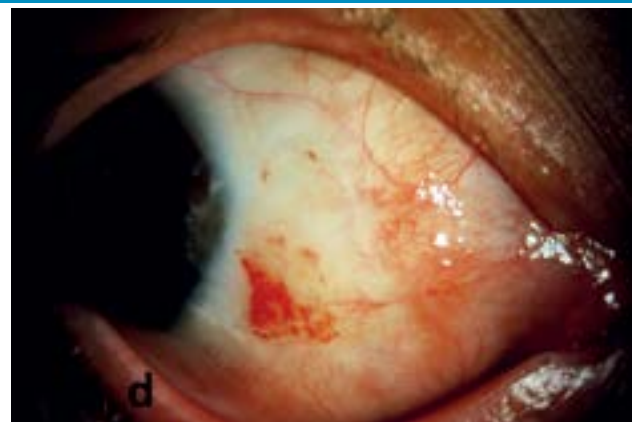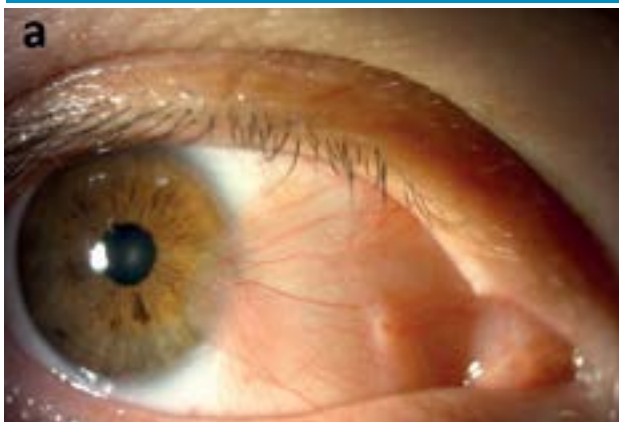fordult elő (2/74). A szteroid csepp kimosódása után mindkét esetben a szemnyomás normáltartományba került, így feltételezhető, hogy a 2 betegünk szteroid reszponder volt.

A 2. ábrán látható a recidivált pterygium pre- és posztoperatív réslámpás nyomon követése egy esetünk kapcsán.

Megbeszélés

A pterygium pontos etiológiája nem ismert. A kialakulását nagymértékben elősegítő tényező az UV-sugarak okozta szemfelszíni károsodás. A limbális őssejt-deficiencia, illetve a szemszárazság, mint krónikus betegség is rizikófaktoroként jönnek szóba. Tekintettel arra, hogy a

2. ábra: Recidivált pterygium műtét utáni gyógyulásának réslámpás nyomon követése: preoperatív állapot (a), posztoperatív 1. nap (b), posztoperatív 1 hét (c), posztoperatív 1 hónap (d), posztoperatív 6 hónap (e), posztoperatív 18 hónap (f)



progresszíven a szaruhártya centruma felé növekvő kötőhártya-kettőzet súlyos látásromláshoz vezethet, a kórfolyamat optimális műtéti megoldása, a recidíva esélyének minimalizálása alapvető fontosságú. Minden kiújulási folyamat tovább csökkentheti a szaruhártya transzparenciáját, így az alacsony recidívárátával kecségető műtéti technikák bevezetése, széles körű alkalmazása kiemelt feladat.

Jelen közleményünkben egy több műtéti eljárásból általunk szintetizált technikával szerzett első eredményeinket mutatjuk be, részletesen ismertetve a beavatkozás lépéseit. Módszerünk újdonsága abban rejlik, hogy a tenonectomia kiterjedt és biztonságos, az átültetett conjunctivalis autograft delaminálása levegő befecskendezésével történik, illetve az átültetett conjunctivalis autograft rögzítése során a „cut and paste” technika mellett a „sandwich” technikát is alkalmaztuk a még biztosabb és biztonságosabb autograft-adhézió elérése céljából (2, 6, 11, 12, 13, 20).

Néhány fontos kérdést célszerű kiemelnünk. Mivel a használt fibrin-

ragasztó humán vérkészítmény, az allergiás reakció veszélye csekély. Számos szövettani vizsgálat alapján megállapítható, hogy a ragasztóként használt fibrin kb. 14 nap alatt felszívódik, illetve integrálódik a befogadó szövetkörnyezetbe. A donorterület gyorsan reepitelializálódik, egyes szerzők szerint már fél évvel a graft kimetszése után ismét nyerhető megfelelő conjunctiva graft az adott területről (17).

A „cut and paste” technikának a tanulási görbéje rövid, a műtét gyors (18). A műtét legnehezebb része az autograft gyors rögzítése a szövetragasztó 2 komponensének applikálása után a csupasz sclerára, illetve a graft belső részére (kb. 10 másodperc áll rendelkezésre). Fontos megemlíteni, hogy a 2 komponens összeállítása után 4 órán át használható fel a melegen (37° Celsius) tartott szövetragasztó. 0,1-0,1 ml szükséges a ragasztó mindkét komponenséből egy műtét során, tapasztalatunk alapján 1 doboz TISSEEL Lyo (2 ml) összesen 5, maximum 6 műtetre elegendő, a csak 4 óra szavatosság időnként logisztikai gondokat okozhat a műtéti időpontok szervezésé-
terén.

Következtetések

A fibrinragasztóval végzett conjunctivalis autograft rögzítése a pterygium ellenes műtétek terén nagyon hatékonynak bizonyult, figyelembe véve a rövid műtéti időt, a minimális fájdalommal járó posztoperatív időszakot és a nagyon alacsony recidívárátát. Mindezek miatt mind primer pterygiumok, mind esetleges recidívák esetén is kitűnő megoldásnak gondoljuk ezt a már régről ismert, eredményes „cut and paste” technikát, amelynek korszerű elemekkel módosított verziója optimális megoldást eredményezhet.

Nyilatkozat

A szerzők kijelentik, hogy speciális műtétet ismertető közleményük megírásával kapcsolatban nem áll fenn velük szemben pénzügyi vagy egyéb lényeges összeütközés, összeférhetlenségi ok, amely befolyásolhatja a közleményben bemutatott eredményeket, az abból levont következtetéseket vagy azok értelmezését.

IRODALOM

1. Ang LP, Chua JL, Tan DT. Current concepts and techniques in pterygium treatment. *Current Opinion in Ophthalmology* 2007; 18: 308–13. <https://doi.org/10.1097/ico.0b013e3281a7ecbb>
2. Chong EW, Abell RG, Chan E. Novel Unassisted Pterygium Excision Technique. *Cornea* 2019; 38: e12–e13. <https://doi.org/10.1097/00003226-900000000-96634>
3. Clearfield E, Muthappan V, Wang X, et al. Conjunctival autograft for pterygium. *Cochrane Database Syst Rev* 2016; 2: CD011349. <https://doi.org/10.1002/14651858.cd011349.pub2>
4. Clearfield E, Hawkins BS, Kuo IC. Conjunctival Autograft Versus Amniotic Membrane Transplantation for Treatment of Pterygium: Findings From a Cochrane Systematic Review. *Am J Ophthalmol* 2017; 182: 8–17. <https://doi.org/10.1016/j.ajo.2017.07.004>
5. Facskó A, Nagy A, Balázs K, Berta A. Changing techniques and indications for lamellar keratoplasty. *Acta Chir Hung* 1997; 36: 79–80.
6. Fava MA, Choi CJ, El Mollayess G, Melki SA. Sandwich fibrin glue technique for attachment of conjunctival autograft during pterygium surgery. *Canadian Journal of Ophthalmology* 2013; 48: 516–520. <https://doi.org/10.1016/j.cjco.2013.07.004>
7. Garg P, Sahai A, Shamshad MA, Tyagi L, Singhal Y, Gupta S. A comparative study of preoperative and postoperative changes in corneal astigmatism after pterygium excision by different techniques. *Indian J Ophthalmol* 2019; 67: 1036–1039. https://doi.org/10.4103/ijo.ijo_1921_18
8. Hirst LW, Sebban A, Chant D. Pterygium recurrence time. *Ophthalmology* 1994; 101: 755–758. [https://doi.org/10.1016/s0161-6420\(94\)31270-x](https://doi.org/10.1016/s0161-6420(94)31270-x)
9. Hirst LW. The Treatment of Pterygium. *Survey of Ophthalmology* 2003; 48: 145–180. [https://doi.org/10.1016/s0039-6257\(02\)00463-0](https://doi.org/10.1016/s0039-6257(02)00463-0)
10. Hirst LW. Prospective study of primary pterygium surgery using pterygium extended removal followed by extended conjunctival transplantation. *Ophthalmology* 2008; 115: 1663–72. <https://doi.org/10.1016/j.ophtha.2008.03.012>
11. Hirst LW. Recurrent pterygium surgery using pterygium extended removal followed by extended conjunctival transplant: recurrence rate and cosmesis. *Ophthalmology* 2009; 116: 1278–86. <https://doi.org/10.1016/j.ophtha.2009.01.044>
12. Hirst LW. Recurrence and complications after 1,000 surgeries using pterygium extended removal followed by extended conjunctival transplant. *Ophthalmology* 2012; 119: 2205–2210. <https://doi.org/10.1016/j.ophtha.2012.06.021>
13. Hirst LW. Long-Term Results of P.E.R.F.E.C.T. for PTERYGIUM. *Cornea* 2021; 40: 1141–1146. <https://doi.org/10.1097/ico.0000000000002545>
14. Kenyon KR, Wagoner MD, Hettinger ME. Conjunctival autograft trans-

plantation for advanced and recurrent pterygium. *Ophthalmology* 1985; 92: 1461–1470. [https://doi.org/10.1016/s0161-6420\(85\)33831-9](https://doi.org/10.1016/s0161-6420(85)33831-9)

15. Kerényi Á. Pterygium műtét autológ conjunctiva/limbus transzplantációval. *Szemészet* 1993; 130: 71–73.

16. Koranyi G, Seregard S, Kopp ED. Cut and paste: a no suture, small incision approach to pterygium surgery. *Br J Ophthalmol* 2004; 88: 911–4. <https://doi.org/10.1136/bjo.2003.032854>

17. Koranyi G, Seregard S, Kopp ED. The cut-and-paste method for primary pterygium surgery: long-term follow-up. *Acta Ophthalmol Scand* 2005; 83: 298–301. <https://doi.org/10.1111/j.1600-0420.2005.00465.x>

18. Marticorena J, Rodríguez-Ares MT, Touriño R, Mera P, Valladares MJ, Martínez-de-la-Casa JM, et al. Pterygium surgery: conjunctival autograft using a fibrin adhesive. *Cornea* 2006; 25: 34–36. <https://doi.org/10.1097/01.icc.0000164780.25914.0a>

19. Mittal K, Gupta S, Khokhar S, et al. Evaluation of autograft characteristics after pterygium excision surgery: autologous blood coagulum versus fibrin glue. *Eye Contact Lens* 2017; 43: 68–72. <https://doi.org/10.1097/icl.000000000000235>

20. Moscovici BK, Rodrigues PF, Silva FMM, Bandeira ESF, Felberg S, Dantas PEC. Donor graft harvesting with air in pterygium surgery. *Eur J Ophthalmol*

2022; 32: 3103–3109. <https://doi.org/10.1177/11206721221090802>

21. Nagy ZZ, Süveges I, Németh J, Füst Á. Az excimer lézer szerepe a recidiváló pterygiumok kezelésében. *Szemészet* 1994; 131: 79–82.

22. Resch M, Koranyi G, Füst Á, Szentmáry N, Imre L, Bausz M. Pterygium műtét conjunctiva-limbus autograft fibrinragasztós rögzítésével (cut and paste technika). *Szemészet* 2007; 144: p115–118.

23. Romano V, Cruciani M, Conti L, Fontana L. Fibrin glue versus sutures for conjunctival autografting in primary pterygium surgery. *Cochrane Database Syst Rev* 2016; 12: CD011308. <https://doi.org/10.1002/14651858.cd011308.pub2>

24. Süveges I. Sclerokeratoplasztika recidiváló pterygiumok eseteiben. *Szemészet* 1991; 128: 3–6.

25. Tappin MJ, Sanchez-Tabernero S, Sabatino F. Glue and glide: a novel technique for pterygium conjunctival autograft. *Clin Ophthalmol* 2019; 13: 25–26. <https://doi.org/10.2147/oph.s191833>

26. Wenwei L, Yaoyong L, Bin W. Recurrence rate with inferior conjunctival autograft transplantation compared with superior conjunctival autograft transplantation in pterygium surgery: a meta-analysis. *BMC Ophthalmology* 2021; 21: 131. <https://doi.org/10.1186/s12886-021-01889-4>

LEVELEZÉSI CÍM

Dr. Gale Arnold György, Szegedi Tudományegyetem, Szent-Györgyi Albert Orvostudományi Kar, Szemészeti Klinika, 6720 Szeged, Korányi fasor 10–11. E-mail: gale.arnold.gyorgy@med.u-szeged.hu