

A szaruhártya immunológiai betegségei

(Pontszerző, referáló közlemény, tesztkérdésekkel)

SZENTMÁRY NÓRA DR.^{1, 2}, MÓDIS LÁSZLÓ DR.³, NAGY ZOLTÁN ZSOLT DR.¹

¹Semmelweis Egyetem, Szemészeti Klinika, Budapest
(Igazgató: Prof. Dr. Nagy Zoltán Zsolt egyetemi tanár)

²Dr. Rolf M. Schwiete Zenter für Limbusstammzellforschung und kongenitale Aniridie, Homburg/Saar, Deutschland
(Igazgató: Prof. Dr. Szentmáry Nóra)

³Debreceni Egyetem, Szemészeti Klinika, Debrecen (Igazgató: Dr. Fodor Mariann egyetemi docens)

Összefoglaló közleményünk célja a szaruhártya leggyakrabban előforduló immunológiai kórképeinek bemutatása, tüneteinek, diagnosztikájának és lehetséges kezelési módjainak összefoglalása. A szaruhártya-betegség ilyenkor egy immunológiai betegség megjelenési formája, tehát a megfelelő kivizsgáláshoz és kezelés beállításához immunológus szakorvossal történő együttműködés elengedhetetlen, de szükség esetén allergológussal, reumatológussal, hematológussal is konzultálhatunk.

Immunological diseases of the cornea

Our purpose is to summarize immunological diseases of the cornea, including their symptoms, diagnostics and potential treatment methods. In such cases, the corneal disease is a symptom of the systemic immunological disease, therefore, in order perform the necessary examinations and to adjust the appropriate treatment, collaboration with an immunologist is imprescendible. However, in some cases consultation with allergologist, rheumatologists and hematologist is also necessary.

KULCSSZAVAK

vernal keratoconjunctivitis, keratoconjunctivitis atopica, ocularis cicatrízáló pemphigoid, ulcus Mooren, perifériás ulceratív keratitis

KEYWORDS

vernal keratoconjunctivitis, atopic keratoconjunctivitis ocular cicatricial pemphigoid, ulcus Mooren, peripheral ulcerative keratitis

Bevezetés

A cornea immunológiai kórképei háttérében különböző sejtes elemek játszanak szerepet és speciális celluláris folyamatok zajlanak. A szaruhártya centrumában éretlenebb, perifériáján érettebb leukocyták találhatóak. Emellett a limbus mellett a cornea perifériás területein makrofágokat is találhatunk (1–5). Ugyanakkor a cornea és a szemfel-

szín számos olyan anatómiai és fiziológiai komponenssel is rendelkezik, amelyek segítenek az immunválasz, a káros gyulladáson alapuló folyamatok kontrollálásában. Ezekben a reakciókban a veleszületett és az adaptív immunitás egyaránt szerepet játszik, amelyet a cornealis dendritikus sejtek hangolnak össze (1–6). Az immunrendszer működésének megváltozása a szaruhártya immu-

nológiai működését is befolyásolja, és szaruhártya-betegség jelentkezhet. A cornealis kórképek ilyenkor egy immunológiai betegség megjelenési formái, tehát a megfelelő kivizsgáláshoz és a kezelés beállításához immunológussal történő együttműködés elengedhetetlen. Sokszor más szakmákkal (allergológus, reumatológus, gasztroenterológus) történő konzultáció is szükséges lehet.

Kézirat beérkezése: 2022. 10. 05. Közlésre elfogadva: 2022. 11. 04.

Az összefoglaló közleményben a következő betegségekről lesz szó:

- Vernalis keratoconjunctivitis (I. típusú hiperszenzitivitás).
- Keratoconjunctivitis atopica (I. típusú hiperszenzitivitás).
- Ocularis cicatrisalo pemphigoid (II. típusú hiperszenzitivitás).
- Ulcus Mooren (III. típusú hiperszenzitivitás).
- Perifériás ulceratív keratitis (PUK) (RA, SLE, Wegener-granulomatosis, progresszív szisztémás sclerosis, polychondritis).
- Graft versus Host Disease (GvHD) (IV. típusú hiperszenzitivitás).

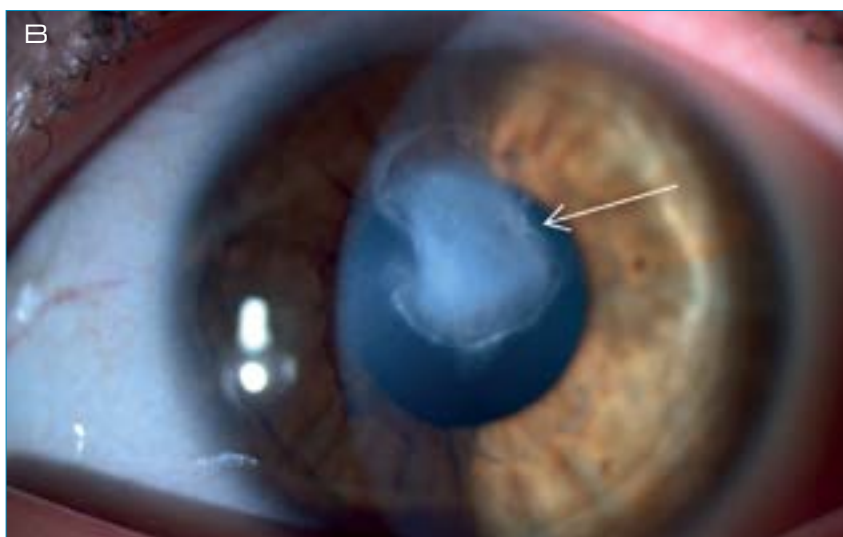
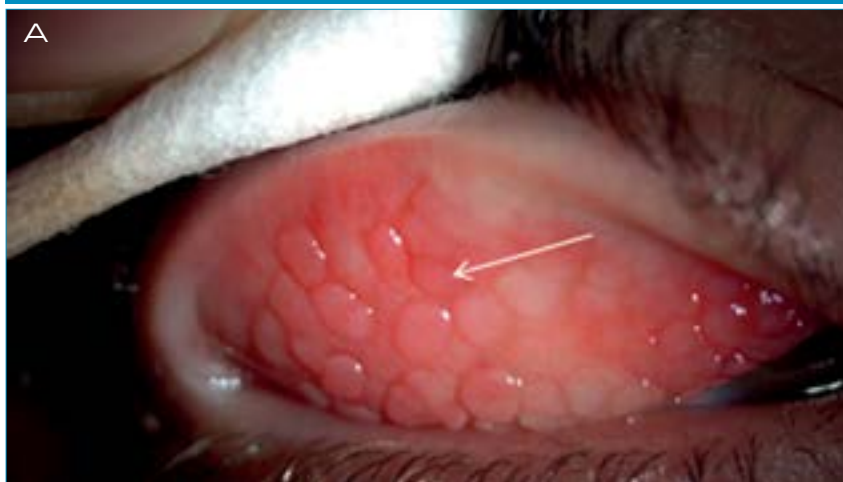A különféle hiperszenzitivitás típusokban megváltozik az immunrendszer működése. I. típusú hiperszenzitivitásban a B-sejtek stimulációja következik be, amelynek következtében egy antigénre specifikus IgE termelődik. II. típusú hiperszenzitivitásban IgG és IgM termelődik a sejtantigének ellen, a klasszikus komplement kaszkád aktiválódása után. A III. típusú hiperszenzitivitás immunkomplexek felhalmozódásának következménye, ilyenkor leukocyták aktiválódnak. A IV. típusú hiperszenzitivitás egy késői típusú hiperszenzitivitás.

Vernalis keratoconjunctivitis

A vernalis keratoconjunctivitisben fiúk gyakrabban érintettek, de jellemzően kinövik a betegséget. A betegek vizsgálatakor papillaris hipertrófiát (óriás papillaris) látunk (1. ábra), emellett jellemző az 1899-ben *Trantas* által először leírásra került ún. Trantas-csomók megjelenése a limbusban. A szaruhártya immunológiai működésének megváltozásával, illetve a papillaris hipertrófia mechanikus hatásával függ össze az úgynevezett Shield-fekély (szaruhártyafekély) (1. ábra) kialakulása (7–9).

A vernalis keratoconjunctivitis kezelése antihisztamin-tartalmú, mastocytastabilizáló, szteroidos (rövid távon dexamethason vagy prednisolon-acetát tartamú cseppeket adunk), illetve ciclosporin cseppek-

1. ábra: Vernalis keratoconjunctivitis papillaris hipertrófiával (óriás papillák) (A) és gyógyult Shield-fekellyel (B) (Dr. Maneschg Ottó gyűjteményéből, Semmelweis Egyetem, Szemészeti Klinika)



kel (hosszú távú kezelés) történik. A beteget érdemes szisztémás antihisztamin-kezeléssel is ellátni. Emellett subconjunctivalis vagy intratarsalis szteroidterápia és a szemhéjak krioterápiája is szóba jön (7–12).

Keratoconjunctivitis atopica

A keratoconjunctivitis atopica jellemzően atopias dermatitist kísérő, krónikus szemfelszíni gyulladás. A keratoconjunctivitis mellett gyakran allergiás rhinitis is megfigyelhető. Kialakulásában genetikai és környezeti tényezőknek van szerepe. Jellemzően a panaszok kétol-

daliak, a conjunctiva chemotikussá válhat, folyamatos a könnyezés, az irritáció. Kezelését lokális antihisztamin-tartalmú, szteroidos (rövid távon) és ciclosporin (hosszú távon) cseppek használatával végezzük. Emellett szintén érdemes szisztémás antihisztamin-tartalmú szerekkel ellátni a beteget (11, 12).

Ocularis cicatrizáló pemphigoid

Az ocularis cicatrizáló pemphigoid (OCT) egy ritka betegség, amelynek incidenciája 1:12 000–60 000-hez. A betegség a „mucous membrane pemphigoid” (MMP) egyik altípusa. Jellegetesen a betegeknél

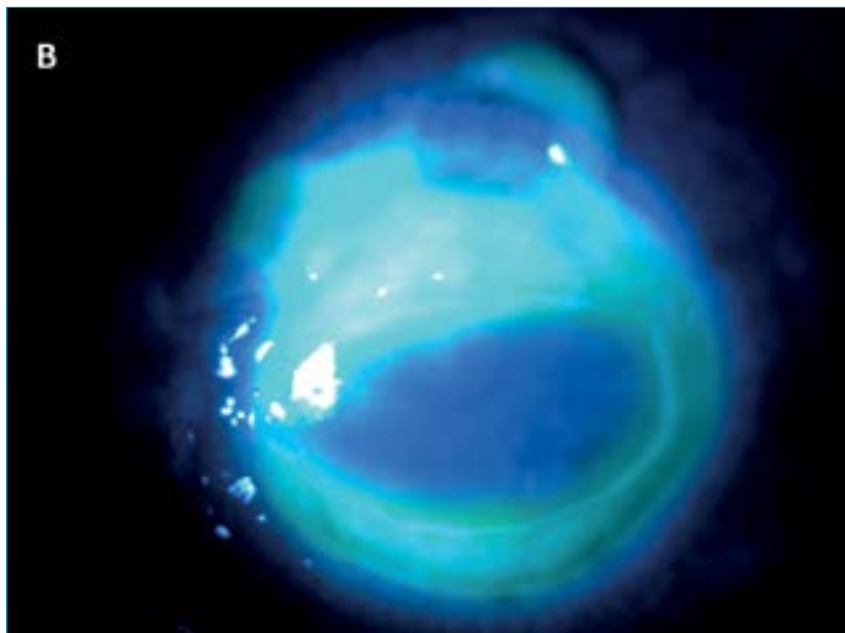
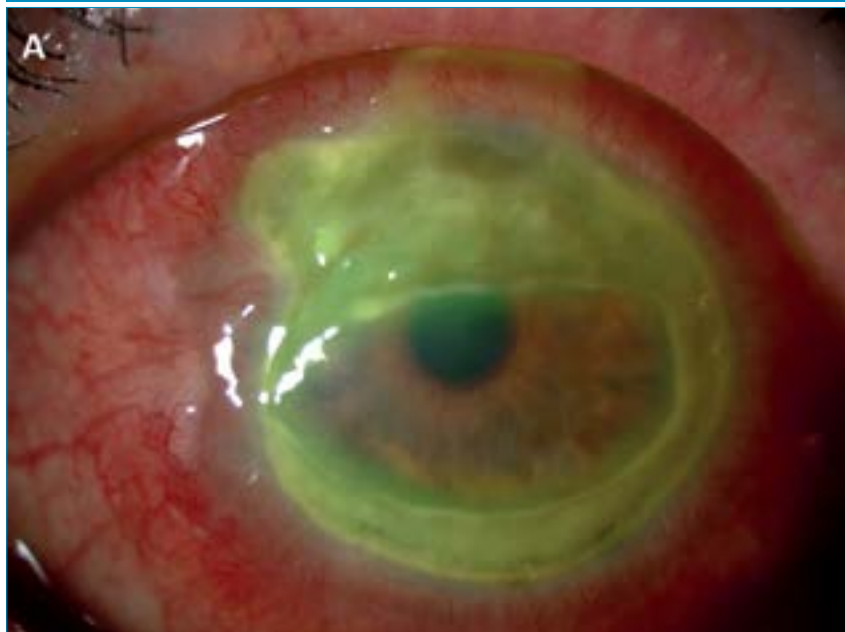megfigyelhető a HLA-DQB1*0301 allél jelenléte. Feltehetőleg ezekben a betegekben az autoantigen a hemidezmoszóma alfa-6 béta-4 integrinjének béta-4 alegysége ellen termelődik (13).

Egy conjunctivahegesezéshez vezető autoimmun conjunctivitis figyelhető meg. Nagyon fontos minden beteg alapos szemészeti vizsgálata, hiszen így fedezhetünk fel egy esetleges synblepharont és így amennyiben az ocularis cicatrizáló pemphigoid gyanúja felmerül, elvégezhetjük a megfelelő vizsgálatokat, a helyes diagnózis felállításához. A szemészeti érintettség mellett egyéb szervek érintettsége is jelen lehet, az orr- és szájnyálkahártya, nyelőcső, genitáliák, anus és a bőr mintegy 15%-ban érintettek ezekben a betegekben.

Amennyiben felmerül az OCP gyanúja, a diagnózist conjunctiva-darab (conjunctiva-biopszia) immunfluoreszcens vizsgálatával állíthatjuk fel. A betegek szerológiai vizsgálata (immunpanel) nem a rutin diagnosztika része, de a követés folyamán elengedhetetlen ennek elvégzése és rendszeres ismétlése. Nagyon fontos a betegek fotodokumentációja, hiszen így tudjuk az esetleges szemfelszíni változásokat objektíven rögzíteni, a szemfelszín állapotát az egyes időpontokban összehasonlítani (13, 14).

Az OCP lokális konzervatív kezelését lokálisan szteroidos cseppek adása jelenti. E mellett nagyon fontos a betegek szemnyomásának rendszeres ellenőrzése. Nemcsak a szteroidos cseppekre adott válaszreakcióként emelkedhet meg a szemnyomás, hanem a betegséget önmagában jellemzi glaukóma kialakulása, amelyet feltétlenül kezelnünk kell és egyensúlyban kell tartanunk. Az egyetlen szemfelszíni OCP-s betegek kezeléséhez a lokális műköny, saját savó, illetve esetenként antibiotikum cseppek (festődő conjunctiva, illetve corneaterületek) adása is hozzátartozik. A lokális kezelés mellett elengedhetetlen a szisztémás immunszuppresszió, illetve ennek

2. ábra: Ulcus Mooren. A szaruhártya a limbusban körben elvékonyodott (A), fluoreszceinnel festődést mutat (B)



monitorozása, immunológus segítségével (13).

A sebészi beavatkozást amennyiben mód van rá, kerüljük el, hiszen jelentős gyulladást és hegesezés okoz minden műtéti beavatkozás. Ennek ellenére végezhetünk elektromos epilációt, ha mindenképpen szükség van rá, entropium és ectropium ellenes műtetet. Nem gyógyuló hámszövetek, illetve steril szaruhártyafekély esetén amnionmembrán-transzplantációt (AMT),

illetve esetlegesen lamellaris vagy perforáló keratoplasztika végezhető (13).

Mooren-fekély

A Mooren-fekély az itt felsorolt autoimmun betegségek között „kakuktktojás” abból a szempontból, hogy nem szisztémás autoimmun betegséghez társul. A Mooren-fekély diagnózisának felállítása előtt szisztémás autoimmun betegségeket ki kell

zárni, csak ezután hozhatjuk meg a Mooren-fekély diagnózisát. Emellett szemészeti fertőzés is kizárandó. A betegség előfordulása 0,03%, etiológiája ismeretlen. Feltehetőleg genetikai és környezeti faktorok játszanak a kialakulásában szerepet, illetve kialakulásában a Calgranulin C szerepe feltételezett. A betegek 83%-a HLADR17 pozitív (15, 16).

Jellemzően a limbus mellett jelennek meg különböző kiterjedésű, festődő, mély szaruhártyafekélyek, amelyek akár 360 fokban is jelen lehetnek (2. ábra).

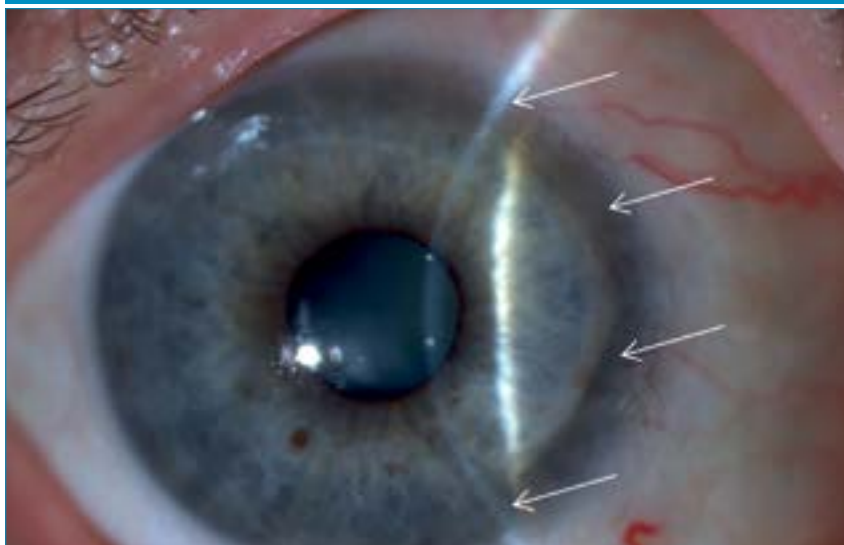
A betegeket szisztémás immun-suppresszióval látjuk el, emellett lokálisan szteroidos cseppeket, antibiotikumot és műkönyvet adunk. A glaukóma esetleges kialakulása is monitorozandó, szekunder glaukóma kialakulása esetén antiglaukóma kezelés is szükséges. Sebészeti kezelésként szükség lehet amnion-membrán-transzplantációra, lamellaris vagy perforáló keratoplasztikára, esetlegesen a szaruhártyában a proteolitikus aktivitás mérséklése céljából crosslinking kezelés végezhető (15–18).

Perifériás ulceratív keratitis

A perifériás ulceratív keratitis (3. ábra) rheumatoid arthritisben, SLE-ben, Wegener-granulomatosisban, progresszív szisztémás sclerososisban és polychondritisben jelenhet meg. Kialakulásának pontos etiológiája nem ismert, de feltehetőleg immun-komplexek aktiválják a komplement rendszert és okozzák neutrofil sejtek és makrofágok kemotaxisát. Ennek következtében fokozódik a szaruhártyában a kollagenáz és proteáz aktiválás, valamint a matrix-metalloproteinázok (MMP) működése. Feltehetőleg cornealis antigének elleni autoimmun reakció következik be ilyenkor, illetve exogén antigének elleni hiperszenzitivitás esetleges szerepe is felmerült. A szaruhártya-folyamatot nagyon gyakran scleritis is kíséri.

A PUK kezelésében a lokális kezelés mellett a szisztémás keze-

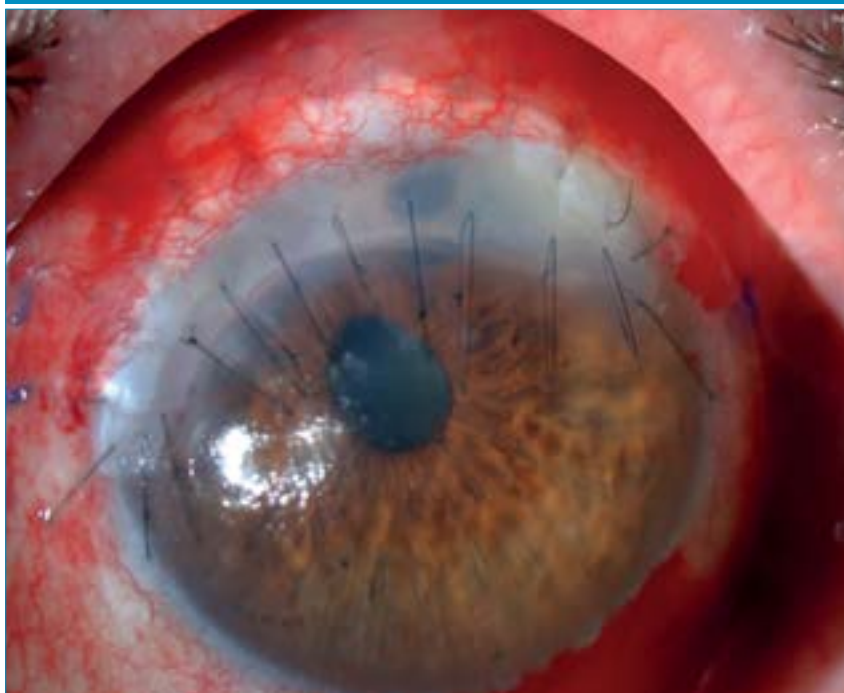
3. ábra: Gyógyult perifériás ulceratív keratitis, krónikus vesebetegségben. Noha a szaruhártya-limbus mellett 12-6 óra között elvékonyodott (nyíl), festődést már nem mutat



lés beállítása immunológussal együttműködve elengedhetetlen. A szaruhártyafekély megjelenésekor emellett antibiotikum- és műkönyvcseppet rendelünk. Sebészeti kezelésként a hámosodás segít-

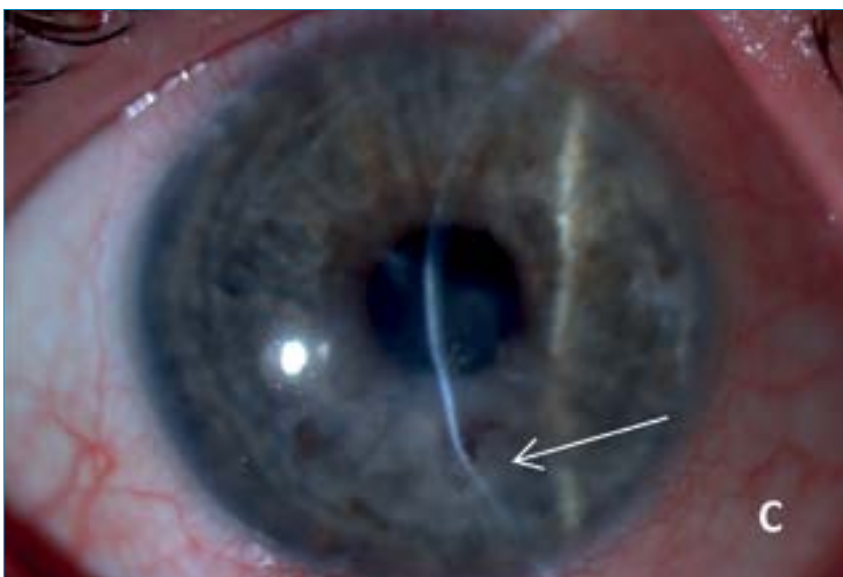
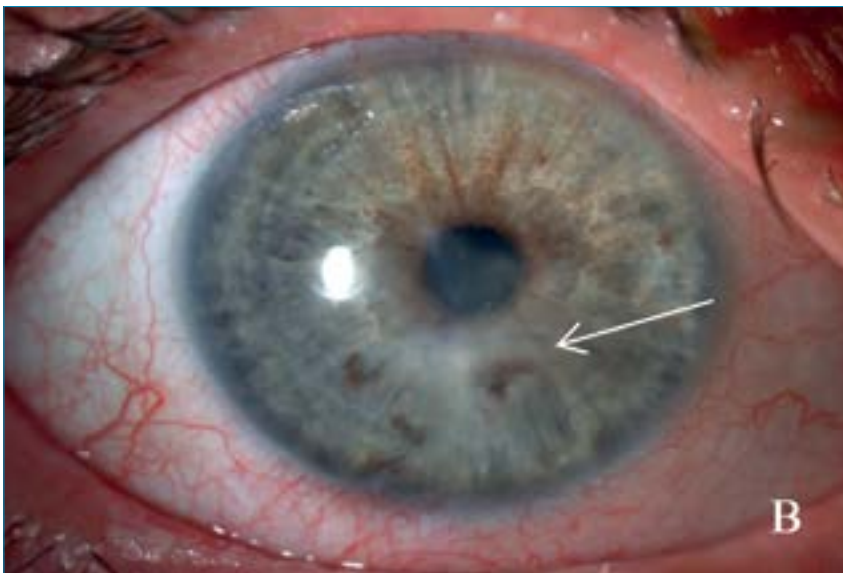
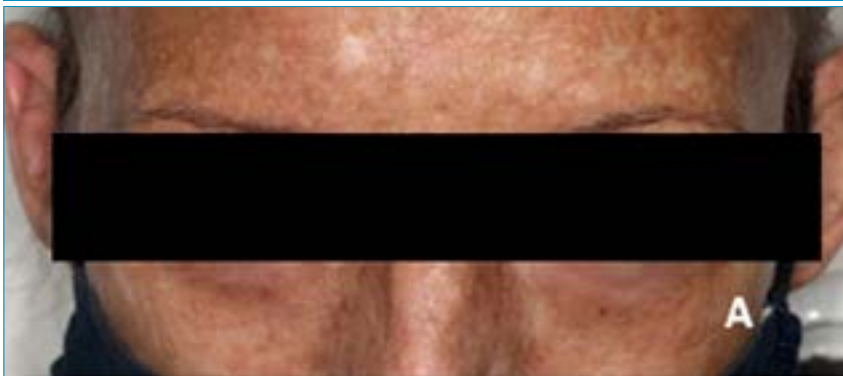
ségére amniontranszplantációt végezhetünk. A szaruhártya szöveteinek pótlására amnion membránt használhatunk graftként, illetve szóba jön lamellaris (4. ábra) vagy perforáló keratoplasztika.

4. ábra: Perifériás ulceratív keratitis lamellaris keratoplasztika után 1 nappal. Az előboltosuló irist eltávolítottuk, a korábbi perforációs nyílás területében látható 12 óránál az iridectomia. A lamellaris graftot 10/0-ás Nylon csomós varratok, a conjunctivát 8/0s PGLA varratok rögzítik



5. ábra: Graft versus host betegség

A beteg arcán a kifejezett pigmentáció a graft versus host betegség részjelensége (A). Jobb oldalon perforált szaruhártya-fekéllyel jelentkezett, amely amnionmembrán-transzplantáció és lokális antivirális kezelés hatására behámosodott. A B képen látható a paracentrális szaruhártya-elvékonyodás, amelyben barnás pigmentek figyelhetők meg (nyíl) a korábbi iris incarceration következményeként. A C ábrán a részfény segítségével az elvékonyodott szaruhártya-terület pontos helyzete ábrázolódik.



Esetlegesen crosslinking kezelés pozitív hatása is felmerülhet a kezelésében (19).

Graft versus host disease

A „graft versus host disease” (GvHD) (5. ábra) nemcsak a szaruhártyát érinti. Nemcsak az immunológussal, hanem a hematológussal történő együttműködés is elengedhetetlen a betegség megfelelő kezelése céljából. Ilyenkor a könnymirigy és könnyutak gyulladása miatt csökken a könnytermelés és károsodik a könnyelvezetése. Jellemző krónikus szemhéjszéli gyulladás jelenléte, amely miatt szemhéjszéli eróziók jelenhetnek meg. Jelen van még tarsalis és bulbaris hyperaemia, subconjunctivalis fibrosis, amelyek mechanikusan is nehezebbé teszik a megfelelő szemfelszín fenntartását. Emellett megtalálhatók szaruhártya-eróziók, -fekélyek (5. ábra), scleritis, episcleritis, anterior és posterior uveitis. Kezelésében a lokális műkönnny rendszeres használata és lokális szteroidos cseppek (legfeljebb 3× naponként) elengedhetetlenek (20, 21, 22).

Keratitis herpetica

Autoimmun betegeknél gyakrabban fordulhat elő, hogy a ganglion Gasseriben lévő herpeszes fertőzés aktiválódik. Mindig fejben kell tartanunk, hogy ezeknél a betegeknél lokális/szisztémás herpeszellenes kezelés is szükséges lehet, az autoimmun betegséghez társuló egyéb szaruhártya-betegség mellett (23).

Következtetések

A szaruhártya leggyakrabban előforduló immunológiai kórképei a vernalis keratoconjunctivitis, keratoconjunctivitis atopica, ocularis cicatrizáló pemphigoid, ulcus Mooren- és a perifériás ulceratív keratitis. A szaruhártya-betegség megjelenési formája, tehát a megfelelő kivizsgáláshoz és a kezelés beállításához immunológus

szakorvossal történő együttműködés elengedhetetlen, de szükség esetén allergológussal, reumatológussal, hematológussal is konzultálhatunk.

Nyilatkozat

A szerzők kijelentik, hogy speciális eseteket ismertető közleményük megírásával kapcsolatban nem áll fenn velük szemben pénzügyi vagy egyéb lényeges

összeütközés, összeférhetetlenségi ok, amely befolyásolhatja a közleményben bemutatott eredményeket, az abból levont következtetéseket vagy azok értelmezését.

IRODALOM

- Nussenblatt R. The expanding use of immunosuppression in the treatment of non-infectious ocular disease. *J Autoimmun.* 1992 Apr; 5(Suppl A): 247–57. [http://doi.org/10.1016/0896-8411\(92\)90040-w](http://doi.org/10.1016/0896-8411(92)90040-w)
- Kim KW, Lee HJ, Kim HJ, Kim MK. Time-Dependent Serial Changes of Antigen-Presenting Cell Subsets in the Ocular Surface Are Distinct between Corneal Sterile Inflammation and Allosensitization in a Murine Model. *Cells* 2021 Aug 26; 10(9): 2210. <http://doi.org/10.3390/cells10092210>
- Liu J, Li Z. Resident Innate Immune Cells in the Cornea. *Front Immunol.* 2021 Feb 26; 12: 620284. <http://doi.org/10.3389/fimmu.2021.620284>. eCollection 2021
- Lee HS, Amouzegar A, Dana R. Kinetics of Corneal Antigen Presenting Cells in Experimental Dry Eye Disease. *BMJ Open Ophthalmol* 2017 Jun 29; 1(1): e000078. <http://doi.org/10.1136/bmjophth-2017-000078>
- Maruyama K. [The macrophage contribution for maintaining lymphatic vessel in cornea]. *Nippon Ganka Gakkai Zasshi* 2014 Nov; 118(11): 953–7.
- Csorba A, Soproni A, Maneschg O, Nagy ZZ, Szamosi A. A kortikoszteroid-tartalmú szemcseppek alkalmazása gyermekkori allergiás szembetegségek kezelésében. [Application of corticosteroid eye drops for allergic eye diseases in children]. *Orv Hetil* 2019 Mar; 160(9): 329–337. <http://doi.org/10.1556/650.2019.31265>
- Pleyer U, Leonardi A. Keratoconjunctivitis vernalis [Vernal keratoconjunctivitis]. *Ophthalmologe* 2015 Feb; 112(2): 177–89. <http://doi.org/10.1007/s00347-014-3184-z>
- Heinz C, Heiligenhaus A. Keratoconjunctivitis vernalis [Vernal keratoconjunctivitis]. *Klin Monbl Augenheilkd* 2014 May; 231(5): 505–11. <http://doi.org/10.1055/s-0034-1368335>
- Messmer EM. Therapeutische Optionen bei Keratoconjunctivitis vernalis [Therapeutic options in vernal keratoconjunctivitis]. *Ophthalmologe* 2009 Jun; 106(6): 557–61. <http://doi.org/10.1007/s00347-009-1932-2>
- Tomida I, Schlote T, Bräuning J, Heide PE, Zierhut M. Cyclosporin-A-2%-Augentropfen in der Therapie der Keratoconjunctivitis atopica und vernalis. [Cyclosporin A 2% eyedrops in therapy of atopic and vernal keratoconjunctivitis]. *Ophthalmologe* 2002 Oct; 99(10): 761–7. <http://doi.org/10.1007/s00347-001-0600-y>
- Roters S, Szurman P. Elfjähriger atopischer Junge mit bislang therapieresistenter Keratokonjunktivitis. Keratokonjunktivitis vernalis mit Hornhautplaque. [11-year-old atopic boy with therapy refractory keratoconjunctivitis. Keratoconjunctivitis vernalis with corneal plaque]. *Ophthalmologe* 2000 Aug; 97(8): 580–1. <http://doi.org/10.1007/s003470070072>
- Anders M, Matthes R. Klinické využití metody spray freezing v oftalmologii. [Clinical use of the spray-freezing method in ophthalmology]. *Cesk Oftalmol* 1991 May; 47(3): 198–207. Czech. PMID: 1913910.
- Georgoudis P, Sabatino F, Szentmary N, Palioura S, Fodor E, Hamada S, Scholl HPN, Gatzoufas Z. Ocular Mucous Membrane Pemphigoid: Current State of Pathophysiology, Diagnostics and Treatment. *Ophthalmol Ther* 2019 Mar; 8(1): 5–17. <http://doi.org/10.1007/s40123-019-0164-z>
- Bakos N, Fodor E. Immunfluoreszcens vizsgálatok hegesedő kötőhártya-gyulladásokban *Szemészet* 2022; 159: 1. 24–32. <http://doi.org/10.55342/SZEMHUNGARICA.2022.159.124>
- Zelevsky JR, Taylor CJ, Srinivasan M, Peacock S, Goodman RS, Key T, Watson PG, Cunningham ET. HLA-DR17 and Mooren's ulcer in South India. *Br J Ophthalmol* 2008 Feb; 92(2): 179–81. Epub 2008 Jan 22. <http://doi.org/10.1136/bjo.2007.127050>
- Cellini M, Fresina M, Strobbe E, Gizzi C, Campos EC. Corneoscleral graft in Mooren's ulcer: a case report. *Cases J* 2009 Nov 2; 2: 180. <http://doi.org/10.1186/1757-1626-2-180>
- Hanada K, Igarashi S, Muramatsu O, Yoshida A. Therapeutic keratoplasty for corneal perforation: clinical results and complications. *Cornea* 2008 Feb; 27(2): 156–60. <http://doi.org/10.1097/ICO.0b013e31815b82f2>
- Cordero-Coma M, Benito MF, Fuertes CL, Antolín SC, García Ruíz JM. Adalimumab for Mooren's ulcer. *Ophthalmology* 2009 Aug; 116(8): 1589, 1589.e1. <http://doi.org/10.1016/j.ophtha.2009.03.019>
- Harthan JS, Reeder RE. Peripheral ulcerative keratitis in association with sarcoidosis. *Cont Lens Anterior Eye.* 2013 Dec; 36(6): 313–7. Epub 2013 Aug 28. <http://doi.org/10.1016/j.clae.2013.07.013>
- Steven P, Sauerbier L, Siebelmann S, Gehlsen U, Tahmaz V, Wittig S, Scheid C, Cursiefen C. Therapie der okulären Graft-versus-Host-Erkrankung [Therapy for Ocular Graft-vs-Host Disease]. *Klin Monbl Augenheilkd* 2015 May; 232(5): 658–63. Epub 2015 May 19. <http://doi.org/10.1055/s-0035-1545829>
- Dietrich-Ntoukas T, Cursiefen C, Westekemper H, Eberwein P, Reinhard T, Bertz H, Nepp J, Lawitschka A, Heiligenhaus A, Seitz B, Messmer EM, Meyer-ter-Vehn T, Basara N, Greinix H, Datiles MB, Lee SJ, Pavletic SZ, Wolff D. Diagnosis and treatment of ocular chronic graft-versus-host disease: report from the German-Austrian-Swiss Consensus Conference on Clinical Practice in chronic GVHD. *Cornea* 2012 Mar; 31(3): 299–310. <http://doi.org/10.1097/ICO.0b013e318226bf97>
- Füst Á, Ocskay L, Vámos R, Dohán J, Barcsay-Veres A, Nagy ZZs. Szemfelszíni graft versus host betegség. Diagnosztika és terápia gyakorlatunkban. *Szemészet* 2022; 159(2): 80–85. <http://doi.org/10.55342/SZEMHUNGARICA.2022.159.2.80>
- Seitz B, Heiligenhaus A. Das Chamäleon der Keratitis herpetischer Genese – Diagnose und Therapie [The Chameleon of Herpetic Keratitis – Diagnosis and Therapy]. *Klin Monbl Augenheilkd* 2015 Jun; 232(6): 745–53. Epub 2015 Jun 17. <http://doi.org/10.1055/s-0035-1545975>

LEVELEZÉSI CÍM

Dr. Szentmáry Nóra, Semmelweis Egyetem, Szemészeti Klinika,
1085 Budapest, Mária utca 39. E-mail: nszentmary@gmail.com